Le anastomosi meccaniche: applicazioni delle suturatrici meccaniche in chirurgia digestiva

Roberto FIORITO Giuseppe Maria PIGLIUCCI Dario VENDITTI Beniamino IORIO Valerio CERVELLI
Francesco GIUDICEANDREA Vincenzo VITTORINI Antonio GATTI* Giuseppe CALDARELLI
Carlo Umberto CASCIANI

Progr. med., Roma 47: 45, 1991

Riassunto. *Gli autori, dopo un breve cenno storico, si soffermano sulle caratteristiche principali delle suturatrici meccaniche, analizzando dapprima i vantaggi e gli inconvenienti della metodica rispetto alle tecniche manuali ed esponendone poi l'impiego, soprattutto nel confezionamento delle principali anastomosi digestive. Essi concludono sottolineando la loro efficacia ed affidabilità, nonché il loro vantaggioso rapporto costo-beneficio, ed auspicando pertanto una maggiore diffusione della tecnica, grazie anche alla disponibilità di strumenti sempre più sofisticati e precisi.*

Abstract. After a brief historical account, the authors review the prominent characteristics of mechanical stapling devices. An analysis of both advantages and drawbacks in comparison with to manual techniques in the GI tract, is presented. They conclude emphasizing the efficacy, safety and favourable cost-benefit ratio of the mechanical stapling devices, whose use should be greater owing to the more sofisticated and precise instruments available today.

INTRODUZIONE E CENNI STORICI

Prima di addentrarci nel vasto capitolo delle anastomosi meccaniche, è importante definire cosa si intenda esattamente per anastomosi, al fine di delinearne con buona approssimazione l'evoluzione tecnica.

Per "anastomosi", secondo i canoni della chirurgia classica, si intende una comunicazione tra due condotti della stessa natura o di analoga funzione. Per "anastomosi meccanica" intendiamo, in particolare, un'anastomosi realizzata con meccanismi non tradizionali, comprendenti un vasto insieme di accorgimenti, alcuni dei quali sono caduti in disuso dopo un vario periodo di sperimentazione mentre altri, con le opportune migliorie, sono ancora in attesa di un degno riconoscimento. Se poi si limita il concetto di anastomosi meccaniche a quelle realizzate con sistemi automatici e semiautomatici impieganti agraphes metalliche, il discorso si restringe essenzialmente alle cucitrici meccaniche (staplers).

Riprendendo la definizione più ampia di anastomosi meccanica, è d'obbligo citare la quasi leggendaria anastomosi dell'arabo Abu'l Quasim (sec. X), che tentò di anastomizzare due monconi intestinali usando le mandibole di particolari formiche [12].

Nel 1826 Denans realizzò nel cane un'anastomosi termino-terminale tramite due cilindri avviluppati da un lembo circolare di sierosa e raccordati tra loro da un tutore intraluminale (v. Fig. 1) [8]. Nello stesso anno Henroz sperimentò un'anastomosi muco-mucosa evertente impiegando due anelli raccordati da una serie di aghi e fori, un sistema che è stato ripreso da Pimenta nel 1980 [30]. Nel 1889 Abbe e Senn studiarono la possibilità di realizzare anastomosi latero-laterali usando, rispettivamente, anelli di catgut e di osso decalcificato [1, 40]. Fu questo il preludio al "bottone di Murphy", realizzato nel 1892 e costituito da due metà a forma di fungo raccordanti indifferentemente anastomosi termino-terminali, latero-laterali e termino-laterali (v. Fig. 2) [23, 24]. Tra i molti sostenitori del bottone di Murphy che apportarono al prototipo ulteriori modifiche, ricordiamo Sugarbaker, che lo sperimentò nell'anastomosi colo-rettale nel 1950, e Boerema, che nello stesso periodo lo applicò in quella gastro-esofagea, mentre Ton, modernizzando la tecnica, ne ideò nel 1973 una versione magnetica [45]. Le prime cucitrici automatiche utilizzanti agraphes metalliche apparvero nei primi anni del secolo grazie all'ungherese Hultl (1908), che ideò una cucitrice in grado di eseguire solo suture lineari. Questa fu usata con successo nelle gastrectomie, ma l'eccessivo peso (oltre 3 kg) e la scarsa praticità (due ore per l'assemblaggio) stimolarono ulteriori perfezionamenti. Nel 1924 von Petz realizzò una suturatrice lineare a forma di forbice, diretta progenitrice di quelle attuali. Essa era molto più leggera di quella di Hultl ed utilizzava un sistema di agraphes metalliche alloggiate in una branca dello strumento, le quali attraversavano a tutto spessore il tessuto e si ribattevano a B contro l'altra branca, che fungeva da incudine. Nel 1934 Friedrich intro-

II Università degli Studi di Roma "Tor Vergata". Cattedra di Clinica Chirurgica e Terapia Chirurgica e *Cattedra di Anestesia e Rianimazione.

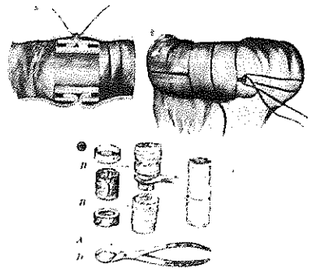

Fig. 1. Anastomosi termino-terminale secondo Denans (1826).

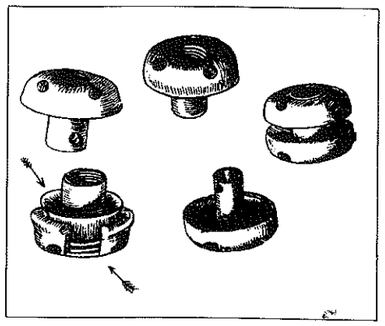

Fig. 2. Bottone di Murphy.

dusse lo stapler per anastomosi lineari, dotato di branche ortogonali a forma di L e caricatore intercambiabile.

Suturatrici russe

Nel 1945 Gudov brevettò la prima cucitrice per anastomosi vascolari evertenti termino-terminali e termino-laterali [17].

La progettazione e la sperimentazione delle cucitrici automatiche, prima affidata all'iniziativa artigianale di singoli operatori, passò su scala industriale solo nel 1951, con la creazione in Russia dello "Scientific Research Institute for Experimental Surgical Apparatus and Instruments". Grazie a tale evoluzione industriale si misero a punto vari tipi di stapler, dotati di una precisione tale da essere considerati tutt'oggi validi.

Accanto alle suturatrici lineari (UKL) con branche a L, discendenti da quella di Friedrich, ed a quelle con agraphes singole, si produssero sia staplers ASC per anastomosi vascolari termino-terminali evertenti, sia staplers NZhKA per anastomosi gastro-intestinali latero-laterali [5, 6]. Questi ultimi, forniti di un braccio operativo fungente da alloggio per una doppia fila di agraphes e di un altro agente da incudine, presentavano l'originalità di una lama che, scivolando in una apposita fessura tra le due file di agraphes, riusciva a creare una stomia dopo la cucitura dei due visceri.

Nel 1963 è stato introdotto lo stapler a forma di sigmoidoscopio (KS, PKS, SPTU) per anastomosi digestive termino-terminali circolari introflettenti (v. Fig. 3). Questo strumento, agente all'interno del lume viscerale, utilizzava una corona di agraphes ed una lama circolare a raggio più stretto per resecare i bordi anastomotici esuberanti.

Nello stesso periodo comparve anche un'altra cucitrice, la SK, per anastomosi termino-terminali, che agiva esternamente al tubo digerente confezionando suture evertenti che dovevano essere introflesse manualmente.

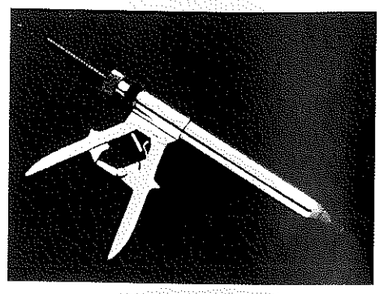

Fig. 3. PKS per anastomosi termino-terminali circolari introflettenti.

Suturatrici americane

Per diverso tempo i paesi occidentali ignorarono le suturatrici russe, sia per motivi politici che per gli svantaggi che questi strumenti ancora presentavano.

La scarsa praticità, dovuta al peso eccessivo ed al tempo di caricamento piuttosto lungo, unita alle difficoltà di sterilizzazione, di manutenzione e di impiego di caricatori di diverse misure, e soprattutto l'impossibilità di poter calibrare la pressione di schiacciamento spinsero gli americani, nella seconda metà degli anni '60, a perfezionare i modelli sovietici.

Dopo la creazione della "US Surgical Corporation Autosuture Company", sono stati immessi sul mercato, con ritmo industriale, vari modelli che, sfruttando sia l'esperienza sovietica che le nuove acquisizioni in fatto di nuovi materiali, presentavano caricatori e lama perfettamente intercambiabili e "disposable", recanti agraphes metalliche non più in fila indiana ma sfalsate tra loro così da migliorare l'emostasi [15, 38, 39].

Accanto al tipo TA (toraco-addominale) derivato dalla UKL per suture lineari, la gamma degli staplers si arricchì del tipo GIA (analoga al tipo russo NZhKA) e del tipo EEA (simile alle PKS, KS, SPTU) per anastomosi digestive termino-terminali circolari introflettenti [44].

La proficua e continua evoluzione tecnica ha creato recentemente strumenti interamente "disposable" — le LS, le PLC e le ILS (versione monouso rispettivamente delle TA, GIA ed EEA — le quali, oltre che per la migliore sterilità, sono preferite per la loro maneggevolezza, legata al design meno grossolano, ed all'atraumaticità [11].

MORFOLOGIA DEGLI STRUMENTI

Si intende per GIA (gastro-intestinal anastomosis) (v. Fig. 4) uno strumento atto ad eseguire un'anastomosi gastro-intestinale. Esso è costituito da due bracci operativi diritti e paralleli articolantisi l'uno con l'altro: uno contenente il caricatore delle agraphes e l'altro fungente da incudine. Ogni caricatore accoglie due file di agraphes sfalsate tra loro, per un totale di 16 per ogni fila. Tra le due file si interpone la fessura in cui scorre la lama del bisturi che dovrà creare lo stoma anastomotico.

Nella realizzazione dell'anastomosi ciascuno dei bracci della cucitrice viene inserito dentro il lume di uno dei due visceri, preliminarmente giustapposti tra loro tramite un'incisione (v. Fig. 5). Le agraphes vengono sparate creando due suture sierosierose parallele tra loro e la lama provvede poi a dividere le due suture lasciando solo un piccolo tratto iniziale indiviso. Si crea così una fessura tra le due anse, che potrà essere completata, dopo l'estrazione dello stapler, con una normale sutura lineare in corrispondenza dell'orifizio, diventato unico, dove si erano posizionati i bracci operativi. Il risultato di queste manovre è la realizzazione di un'anastomosi latero-laterale a margini introflettenti.

Lo stapler EEA (end-to-end anastomosis) (v. Figg. 6 e 7), realizzato soprattutto per l'esecuzione di anastomosi termino-terminali, è uno strumento tubulare rettilineo o curvo, a forma di sigmoidoscopio. Esso presenta una espansione terminale operativa che si compone di un tamburo prossimale e di una formazione conica distale che funge da incudine. Il tamburo contiene il caricatore intercambiabile, nel cui ambito sono alloggiati una doppia corona di agraphes ed una lama circolare più interna. Il tamburo ed il cono terminale sono posizionati in asse su uno stesso albero e si allontanano ed avvicinano con un meccanismo a vite regolabile dal manico dell'apparecchio. Nel confezionare l'anastomosi, dapprima si assicurano le estremità dei due visceri al cono terminale ed al tamburo tramite la realizzazione di due classiche borse di tabacco eseguite di solito con l'impiego di una pinza a

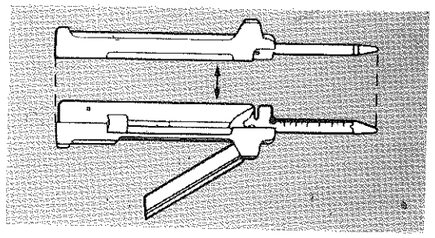

Fig. 4. GIA: si noti la facilità di assemblaggio.

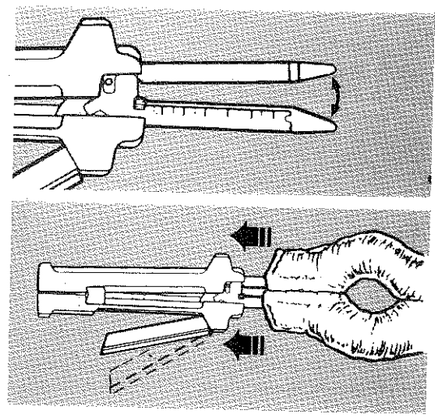

Fig. 5. Rappresentazione schematica delle modalità di impiego della GIA.

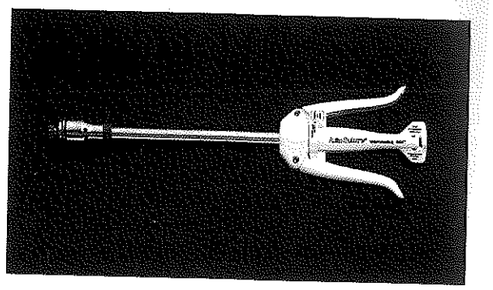

Fig. 6. Suturatrice EEA "disposable".

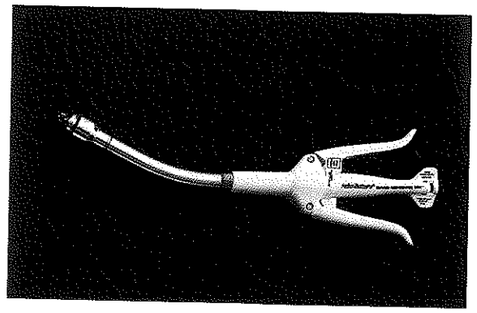

Fig. 7. Suturatrice curva EEA "disposable".

rastrello (PSD) e poi vengono sparate le agraphes in doppia fila circolare, creando quindi una sutura siero-sierosa introflettente. La lama circolare perfeziona i margini introflessi dell'anastomosi resecando la parte che eccede all'interno del lume. Si formano così due anelli di tessuto che sono accolti nel tamburo dello stapler. Questa suturatrice, grazie alla sua forma allungata, è in grado di raggiungere posizioni non agevoli per le anastomosi manuali (pelvi, cupola diaframmatica), e poiché la sua azione è unicamente endoluminale, necessariamente deve essere posizionata all'interno dei visceri o attraverso orifizi naturali (ano, bocca), oppure attraverso incisioni della parete che saranno chiuse in un secondo momento. Lo stapler EEA può anche permettere l'esecuzione di anastomosi terminolaterali se privata del cono terminale. Con l'estremità appuntita si perfora la parete del viscere da anastomizzare in laterale e quindi si rimonta l'estremità conica e si serra la borsa di tabacco del viscere da anastomizzare terminalmente. La maneggevolezza tecnica dell'EEA è anche legata alla possibilità di intercambiare caricatori di varie dimensioni a seconda dell'anastomosi richiesta.

Recentemente sono state introdotte le ILS (intraluminal-stapler), che, simili alle EEA, ma più piccole e maneggevoli sia nell'introduzione che nell'estrazione, sono interamente "disposable". Esistono diversi calibri di ILS (25, 29 e 33 mm) e, pertanto, al fine di scegliere con sicurezza l'ILS più adatto, è stato creato il calibratore tissutale (TMD), che calcola esattamente lo spessore ed il diametro del viscere da anastomizzare. La suturatrice ILS ha incontrato i favori di molti chirurghi grazie alla presenza di ulteriori vantaggi rispetto alla versione EEA, quali la maggiore maneggevolezza, dovuta soprattutto al diametro relativamente piccolo dell'espansione terminale, e la particolare conformazione della lama circolare, che permette una resezione endoluminale dei bordi eccedenti più vicina alla linea di sutura, con minore incidenza di stenosi [11, 18]. La presenza di un anello di teflon che viene sezionato dalla lama dopo che questa ha resecato i bordi tissutali, consente di percepire una sensazione di cedimento, espressione dell'avvenuta azione, e di valutare la qualità della sezione controllando i cercini rimasti.

VALUTAZIONI CRITICHE

Sin dalle prime esperienze sono apparsi evidenti i vantaggi derivanti dall'impiego delle suturatrici meccaniche. Tra i fattori che indubbiamente hanno contribuito maggiormente alla diffusione di tale metodica vanno ricordati la semplicità e l'uniformità di esecuzione, la riduzione del traumatismo sulla linea di sutura, i ridotti tempi chirurgici con parallelo abbassamento delle probabilità di contaminazione settica, e soprattutto la possibilità di eseguire agevolmente anastomosi tra visceri di diverso calibro e situati in zone difficilmente raggiungibili con le metodiche tradizionali.

Mentre, infatti, con la classica sutura manuale l'entità della vascolarizzazione del viscere anastomizzato è influenzata dall'abilità dell'operatore in relazione al numero ed alla vicinanza dei punti, nonché alla forza impiegata nel serraggio dei nodi, con l'impiego delle suturatrici meccaniche tale problema è stato notevolmente ridimensionato in virtù della semplicità della tecnica, con riduzione dello scarto qualitativo tra un operatore e l'altro.

La deiscenza con fistolizzazione secondaria costituisce la problematica più importante di tutte le anastomosi, poiché è influenzata non solo dalla metodica ma anche dal materiale impiegato. Infatti l'eccessivo serraggio dei nodi e la diversa biodegradabilità dei fili di sutura sono responsabili sia della possibile ischemizzazione della sutura che di flogosi acuta con alterata reazione fibroblastica cicatriziale [31].

Questi inconvenienti sono notevolmente ridotti con gli staplers grazie alla possibilità di una forza di serraggio costante ed all'impiego di agraphes inerti, acapillari e di estrema tollerabilità tissutale. Infatti Patel, sperimentando sul cane le cucitrici meccaniche, ha dimostrato la completa assenza sia di granulomi infiammatori che di segni microscopici di flogosi, con comparsa precoce, già in 8ª giornata, di tessuto cicatriziale neovascolarizzato al di là della linea di sutura nell'80% dei casi [26]. Il traumatismo sulla linea anastomotica viene pertanto ridotto per la simultanea azione sutura-emostasi e per la migliore tollerabilità tissutale nei confronti delle agraphes.

Ricordiamo, inoltre, come la possibilità di confezionare un anello di tessuto invaginato di uguale altezza e simmetrico spessore eliminando le anfrattuosità e le irregolarità, cause di pericolosi ristagni, sia considerata un indiscutibile vantaggio di questa metodica perché riduce notevolmente l'incidenza di complicanze settiche postoperatorie [28].

Anche le anastomosi meccaniche presentano tuttavia alcuni inconvenienti che condizionano l'efficacia della tecnica (v. Tab. 1). Di questi, alcuni sono attribuiti direttamente al cattivo funzionamento o all'uso improprio degli strumenti impiegati, mentre altri sono comuni a tutte le anastomosi, indipendentemente dal sistema adottato per confezionarle.

Tab. 1.

Vantaggi	Complicazioni
Semplicità di esecuzione	*Specifiche*:
Uniformità	da introduzione
Riduzione del traumatismo	da sutura
Diminuzione dei tempi chirurgici e settici	da estrazione
Anastomosi manuali impossibili	*Generiche:*
	Precoci: emorragia, deiscenza
	Tardive: stenosi

In particolare, nel corso dell'introduzione possono verificarsi lesioni tissutali, provocate soprattutto dagli staplers ad azione endoluminale (EEA, ILS), spesso dovute alla sproporzione di calibro tra il viscere e la parte operativa dello strumento oppure all'inserimento incauto in un tragitto troppo tortuoso.

Se, successivamente, nella fase di esecuzione della borsa di tabacco, si presentano problemi quali l'asimmetria, l'esuberanza o lo scivolamento dei margini del viscere introdotto nell'estremità dello strumento, può essere utilizzata la pinza a rastrello (PSD), anche se qualche volta è stato necessario ricorrere ad un riconfezionamento manuale della borsa [9].

Mentre l'interposizione di altri tessuti (intestino, omento, vescica), impedendo un perfetto accostamento, è responsabile della chiusura incompleta delle agraphes, predisponendo a possibili emorragie e deiscenze anastomotiche, un ostacolo all'azione delle lame può provocare l'incarceramento della cucitrice nel viscere.

Infine, notevole cautela è necessaria anche nella fase di estrazione degli strumenti, onde evitare possibili lacerazioni tissutali, tanto più frequenti quanto più è piccolo il calibro dei visceri anastomizzati.

È opinione comune che, mentre le complicanze specifiche sono per lo più intra- o perioperatorie, quelle generiche, al contrario, insorgono dopo un certo intervallo di tempo dall'esecuzione dell'anastomosi e si distinguono in precoci (emorragia e deiscenza) e tardive (stenosi) (v. Tab. 1).

Fra tutte, la più temibile è forse la deiscenza, tanto da essere considerata un indice attendibile della tecnica di sutura [9, 27]. Indubbiamente, anche se l'incidenza di tale complicanza è variamente riferita e comunque influisce sulla popolarità della metodica usata, studi comparativi rivelano che la deiscenza di anastomosi meccaniche risulta meno frequente di quella di anastomosi manuali (v. Tabb. 2 e 3) [7, 13, 46].

Queste evidenze sono attribuibili alle caratteristiche di tensione e di biotollerabilità dei materiali classici rispetto alle più recenti agraphes metalliche, soprattutto di quelle in tantalio e cobalto, che, oltre ad una forza tensiva costante nel tempo e ad una considerevole inerzia biologica, offrono il vantaggio di poter essere espulse endoluminalmente in un terzo dei pazienti ove risultino semiaperte o di dimensioni inadatte allo spessore del tessuto da anastomizzare [31].

Inoltre, anche la disposizione delle agraphes influisce sullo stato locale tissutale, essendosi rilevata una maggiore incidenza di irregolarità vascolari con microulcerazioni e perdita di mucosa con le agraphes sparate in fila indiana (staplers russi) rispetto a quelle sparate in doppia fila e sfalsate tra loro (straplers americani), cio che accresce il rischio di deiscenze [29, 41].

Tab. 2. Incidenza delle deiscenze cliniche nelle anastomosi colorettali meccaniche (da Angelini et al.[7]).

	N. casi	Deiscenze (%)
Goligher (1977)	62	3,2
Adloff (1980)	26	7,7
Bolten (1980)	20	5,0
Kirkegaard (1980)	30	6,6
Shahinnian (1980)	29	3,4
Beart (1981)	45	4,4
Heald (1981)	100	13,0
Kirwan (1981)	30	—
Blamey (1982)	60	5,0
Pemberton (1982)	78	10,2
Polglase (1982)	20	15,0
Scher (1982)	21	4,7
McDonald (1983)	75	12,5
Anderberg (1983)	34	12,0
McGinn (1985)	54	12,0
Fegiz (1986)	149	10,7

Attualmente si stanno studiando agraphes completamente riassorbibili, costruite con un lattomero coopolimero simile al Vycril, ed anche se i risultati dovranno essere attentamente valutati, queste agraphes appaiono sin da ora particolarmente interessanti perché associano il vantaggio dell'atraumaticità a quello indiscutibile della riassorbibilità totale del materiale con cui sono prodotte [19]

Tra le complicanze generiche tardive, a nostro avviso la più importante è la stenosi, che — non facilmente prevedibile ma più frequente di quanto ci si possa aspettare — pare sia influenzata dalle dimensioni dello strumento e dalla tecnica di anastomosi, Essa, infatti, si presenta con una incidenza più alta nelle anastomosi introflettenti, soprattutto se confezionate con staplers di piccole dimensioni. La sua eziologia è probabilmente riconducibile alla presenza di deiscenze minime, subcliniche, ripetute, che a lungo andare condizionerebbero la formazione di un cercine cicatriziale retraente [4].

In conclusione, dopo aver analizzato i vantaggi e gli inconvenienti derivanti dall'impiego degli staplers, è a nostro parere utile, per una valutazione globale della tecnica, comparare il costo di questa metodica a quello della sutura classica.

Se comparati di per sé, gli staplers sono meno economici delle suture manuali, ma se si considera il rapporto costo-beneficio nella sua totalità, con la riduzione della degenza postoperatoria e le minori complicanze che si hanno con le suturatrici meccaniche, l'impiego di tali strumenti appare notevolmente vantaggioso anche dal punto di vista economico.

Tab. 3. Complicanze delle anastomosi esofago-viscerali.

Autore	N. casi	Deiscenze (%)	Stenosi (%)
Peracchia (1979)	2239 (manuali) 228 (meccaniche)	16 11	— —
Ancona (1986)	39 (manuali) 240 (meccaniche)	15,38 4,58	— 13,36
Hopkins (1984)	239 (meccaniche)	6	13,3 (su 60 casi)
Wong (1987)	33 (manuali) 213 (meccaniche)	3 1,9 4,7 (con EEA su 64 pz) 2,7 (con ILS su 77 pz)	5,6 12,3 15,9 7,7
Fekete (1986)	380 (meccaniche)	6,8 6 (con EEA su 127 pz) 4 (con ILS su 73 pz)	8 10 3

ANASTOMOSI MECCANICHE IN CHIRURGIA DIGESTIVA

Tenendo conto delle indicazioni, le anastomosi meccaniche si possono dividere in "elettive" e "di comodo".

Le anastomosi eseguite elettivamente con gli staplers sono quelle in cui l'impiego di tali strumenti è ritenuto indispensabile a causa di posizioni non facili o praticamente impossibili per le anastomosi manuali. Si tratta di anastomosi che fanno parte della chirurgia digestiva cosiddetta "di frontiera" e sono rappresentate soprattutto dalle anastomosi esofago-viscerali e dalle colo-rettali basse.

Le anastomosi di comodo corrispondono invece a quelle anastomosi in cui, pur potendosi usare indifferentemente entrambe le metodiche, si preferisce impiegare le tecniche meccaniche per i molti vantaggi che ne derivano.

Anastomosi esofago-viscerali

Queste anastomosi, a causa delle caratteristiche anatomiche dell'esofago, hanno costituito per molto tempo uno spinoso problema, presentando un'alta incidenza di deiscenze e fistole postoperatorie (16%), spesso anche fatali, (v. Tab. 3) [27].

La fragilità del viscere privo di sierosa e la sua delicata vascolarizzazione, con i rischi correlati alla trazione verso il basso propria della sutura manuale, costituivano validi motivi di preoccupazione per la buona riuscita dell'anastomosi. Considerando inoltre la difficoltà dell'esecuzione della sutura manuale, con elevato rischio di lesioni tissutali connesse al non agevole accesso al viscere, si comprende perché molti chirurghi si siano interessati all'impiego degli staplers.

I dati sull'incidenza di complicanze in anastomosi realizzate con tecniche meccaniche o manuali (v. Tab. 3) sono sufficienti a dimostrare la validità dell'impiego degli staplers nelle anastomosi esofago-viscerali, sia latero-laterali con GIA lineari che termino-terminali e termino-laterali con EEA o ILS circolari [46].

Se si impiegano staplers circolari, il posizionamento dello strumento avviene grazie ad una incisione della parete nel viscere situato distalmente, mentre l'esofago viene stretto all'incudine della pinza, previo confezionamento di una borsa di tabacco. Talvolta, per l'esecuzione di anastomosi molto alte, lo stapler EEA curvo può essere introdotto per via orale, inserendo la parte terminale dello strumento nel viscere distale da anastomizzare [14]. Generalmente l'esofago viene anastomizzato allo stomaco oppure al digiuno o al colon. Sia le anastomosi esofago-gastriche, attuate dopo esofagectomia, che le anastomosi esofago-digiunali, eseguite di solito nella ricostruzione dopo gastrectomia totale e più raramente nell'autotrapianto di ansa intestinale dopo esofagectomia alta [4, 10, 14, 21, 27], vengono confezionate con staplers circolari (EEA-ILS) posizionati dal basso attraverso una gastro- o digiunostomia [34, 42].

Anche le anastomosi esofago-coliche confezionate dopo esofagectomia tramite l'interposizione di un'ansa colica possono essere eseguite sia con le GIA che con le EEA [30].

Anastomosi gastro-intestinali

Queste anastomosi, considerate "di comodo", sono rappresentate quasi esclusivamente dall'anastomosi gastro-duodenale termino-terminale (ricostruzione sec. Billroth I) e dall'anastomosi gastro-digiunale latero-laterale (ricostruzione sec. Billroth II) [32].

Nella Billroth I il moncone gastrico residuo viene anastomizzato all'estremità duodenale grazie all'impiego di uno stapler circolare. Lo stapler viene introdotto senza incudine nello stomaco attraverso il moncone pilorico, con l'asta dello strumento si perfora successivamente la parete posteriore del viscere e quindi si rimonta l'incudine che viene introdotta nel duodeno. Eseguita la sutura, si retrae lo strumento e si completa la resezione gastrica con tecnica tradizionale o con l'impiego della suturatrice lineare [35].

Al contrario, nella Billroth II sembra essere più appropriato il solo impiego della GIA. Con tale tecnica si inseriscono inizialmente i due bracci dello strumento, attraverso delle tomie, nello stomaco già resecato e nel digiuno; successivamente si esegue un'anastomosi lineare latero-laterale, che viene ultimata suturando le due aperture in cui si erano introdotte le unità operative dello strumento [25].

Anastomosi intestinali

Sono quelle anastomosi che raccordano i vari segmenti dell'intestino e vengono considerate per lo più "di comodo". Fanno eccezione le anastomosi ileo-coliche, effettuate principalmente dopo colectomia destra, nelle quali l'impiego degli staplers troverebbe una valida indicazione considerando le difficoltà presentate dal riaccostamento di due visceri di calibro così diverso tra loro [2, 22].

Segnaliamo, infine, sia l'impiego della GIA nel confezionamento dei "reservoir" ileali prospettato da Steichen [43] che la proposta di McGinty sull'impiego di suturatrici lineari TA lungo tutta la circonferenza dell'ansa per l'esecuzione di anastomosi triangolari evertenti [20].

Anastomosi colo-rettali

Mentre un tempo i pazienti colectomizzati erano condannati alla colostomia a permanenza per la difficoltà di ripristinare il transito fecale con anastomosi manuale su monconi rettali molto corti, attualmente, grazie all'impiego degli staplers, è possibile eseguire anastomosi rettali basse con risultati soddisfacenti sia per tecnica di radicalità che per il rispetto della funzione sfinterale [18].

Con le anastomosi meccaniche, più basse delle manuali, si riesce ad ottenere una ridotta scheletrizzazione e mobilizzazione del retto, rimanendo valida la vascolarizzazione dell'arteria emorroidaria inferiore con minimo rischio di deiscenze.

L'anastomosi bassa così ottenuta, al di sotto della plica di riflessione peritoneale ed a contatto sia con il connettivo lasso della pelvi che con l'elevatore dell'ano, costituisce un'ottima barriera contro la diffusione di processi settici, aumentando la possibilità di guarigioni per le deiscenze meno importanti [16].

Nel confezionamento di queste anastomosi vengono impiegate sia le suturatrici lineari, introdotte dallo scavo pelvico o dall'ano, confezionanti anastomosi latero-laterali, che le suturatrici circolari, introdotte per via anale, realizzanti anastomosi termino-terminali [33, 36, 37]. Si ricorre talvolta all'introduzione pelvica nell'eventualità che si voglia ottenere un'anastomosi termino-laterale [3].

Nonostante la bassa percentuale di fistolizzazioni ed i vantaggi offerti dal mantenimento del transito intestinale, le anastomosi meccaniche colo-rettali non sono tuttavia prive di complicanze. L'incidenza della stenosi, specialmente quando si adoperino le suturatrici tipo EEA, è superiore a quella registrata nelle anastomosi con tecnica manuale [28]. La più plausibile tra le varie ipotesi formulate al riguardo sembra essere quella che riporta ai caratteri dell'anastomosi confezionata con gli staplers EEA. Infatti la sovrabbondanza dei margini introflessi e, conseguentemente, la quantità di tessuto necrotico oltre l'ultima corona di agraphes avvierebbero un processo flogistico che lentamente esiterebbe in una stenosi circolare caratterizzata dall'espulsione dell'ultima corona di agraphes.

Attualmente, con alcuni staplers più sofisticati, è possibile confezionare anastomosi con bordi introflessi più ridotti, ciò che permette una riduzione sensibile dell'incidenza di stenosi [11].

CONCLUSIONI

Negli ultimi vent'anni l'avvento delle cucitrici meccaniche ha rivoluzionato le tecniche di sutura in chirurgia digestiva.

Semplicità d'uso, accorciamento dei tempi ricostruttivi, bassa incidenza di complicanze e riduzione della degenza postoperatoria hanno spinto ad estendere l'uso di questi strumenti da indicazioni di "elezione" ad indicazioni "di comodo".

Tuttavia, nonostante il continuo miglioramento degli strumenti, non deve essere sottovalutata la possibilità di incidenti intraoperatori e di complicanze, per lo più imputabili a negligenza o ad inesperienza generica o specifica dell'operatore. Il chirurgo deve conoscere perfettamente caratteristiche, applicazioni e limiti delle cucitrici impiegate, deve controllare scrupolosamente la sutura dopo l'esecuzione e deve essere inoltre in grado di correggerne eventuali difetti e riconfezionarle sia con il metodo manuale che con quello meccanico. Pertanto il confezionamento di un'anastomosi meccanica non va sottovalutato nella presunzione che si tratti di una tecnica semplice e facile, ma, come per la manuale, necessita di un notevole periodo di addestramento e di sufficiente esperienza, condizioni essenziali per evitare pericolose complicanze.

Nel colon la sutura meccanica, pur non rappresentando una necessità, come nell'esofago e nel retto, costituisce qualcosa di più che una semplice "comodità", perché è più affidabile, specie quando si renda indispensabile un intervento rapido in pazienti ad alto rischio, e perché si registra una riduzione delle complicanze, in specie delle deiscenze, rispetto alle suture manuali.

Tab. 3. Complicanze delle anastomosi esofago-viscerali.

Autore	N. casi	Deiscenze (%)	Stenosi (%)
Peracchia (1979)	2239 (manuali) 228 (meccaniche)	16 11	— —
Ancona (1986)	39 (manuali) 240 (meccaniche)	15,38 4,58	— 13,36
Hopkins (1984)	239 (meccaniche)	6	13,3 (su 60 casi)
Wong (1987)	33 (manuali) 213 (meccaniche)	3 1,9 4,7 (con EEA su 64 pz) 2,7 (con ILS su 77 pz)	5,6 12,3 15,9 7,7
Fekete (1986)	380 (meccaniche)	6,8 6 (con EEA su 127 pz) 4 (con ILS su 73 pz)	8 10 3

ANASTOMOSI MECCANICHE IN CHIRURGIA DIGESTIVA

Tenendo conto delle indicazioni, le anastomosi meccaniche si possono dividere in "elettive" e "di comodo".

Le anastomosi eseguite elettivamente con gli staplers sono quelle in cui l'impiego di tali strumenti è ritenuto indispensabile a causa di posizioni non facili o praticamente impossibili per le anastomosi manuali. Si tratta di anastomosi che fanno parte della chirurgia digestiva cosiddetta "di frontiera" e sono rappresentate soprattutto dalle anastomosi esofago-viscerali e dalle colo-rettali basse.

Le anastomosi di comodo corrispondono invece a quelle anastomosi in cui, pur potendosi usare indifferentemente entrambe le metodiche, si preferisce impiegare le tecniche meccaniche per i molti vantaggi che ne derivano.

Anastomosi esofago-viscerali

Queste anastomosi, a causa delle caratteristiche anatomiche dell'esofago, hanno costituito per molto tempo uno spinoso problema, presentando un'alta incidenza di deiscenze e fistole postoperatorie (16%), spesso anche fatali, (v. Tab. 3) [27].

La fragilità del viscere privo di sierosa e la sua delicata vascolarizzazione, con i rischi correlati alla trazione verso il basso propria della sutura manuale, costituivano validi motivi di preoccupazione per la buona riuscita dell'anastomosi. Considerando inoltre la difficoltà dell'esecuzione della sutura manuale, con elevato rischio di lesioni tissutali connesse al non agevole accesso al viscere, si comprende perché molti chirurghi si siano interessati all'impiego degli staplers.

I dati sull'incidenza di complicanze in anastomosi realizzate con tecniche meccaniche o manuali (v. Tab. 3) sono sufficienti a dimostrare la validità dell'impiego degli staplers nelle anastomosi esofago-viscerali, sia latero-laterali con GIA lineari che termino-terminali e termino-laterali con EEA o ILS circolari [46].

Se si impiegano staplers circolari, il posizionamento dello strumento avviene grazie ad una incisione della parete nel viscere situato distalmente, mentre l'esofago viene stretto all'incudine della pinza, previo confezionamento di una borsa di tabacco. Talvolta, per l'esecuzione di anastomosi molto alte, lo stapler EEA curvo può essere introdotto per via orale, inserendo la parte terminale dello strumento nel viscere distale da anastomizzare [14]. Generalmente l'esofago viene anastomizzato allo stomaco oppure al digiuno o al colon. Sia le anastomosi esofago-gastriche, attuate dopo esofagectomia, che le anastomosi esofago-digiunali, eseguite di solito nella ricostruzione dopo gastrectomia totale e più raramente nell'autotrapianto di ansa intestinale dopo esofagectomia alta [4, 10, 14, 21, 27], vengono confezionate con staplers circolari (EEA-ILS) posizionati dal basso attraverso una gastro- o digiunostomia [34, 42].

Anche le anastomosi esofago-coliche confezionate dopo esofagectomia tramite l'interposizione di un'ansa colica possono essere eseguite sia con le GIA che con le EEA [30].

Anastomosi gastro-intestinali

Queste anastomosi, considerate "di comodo", sono rappresentate quasi esclusivamente dall'anastomosi gastro-duodenale termino-terminale (ricostruzione sec. Billroth I) e dall'anastomosi gastro-digiunale latero-laterale (ricostruzione sec. Billroth II) [32].

Nella Billroth I il moncone gastrico residuo viene anastomizzato all'estremità duodenale grazie all'impiego di uno stapler circolare. Lo stapler viene introdotto senza incudine nello stomaco attraverso il moncone pilorico, con l'asta dello strumento si perfora successivamente la parete posteriore del viscere e quindi si rimonta l'incudine che viene introdotta nel duodeno. Eseguita la sutura, si retrae lo strumento e si completa la resezione gastrica con tecnica tradizionale o con l'impiego della suturatrice lineare [35].

Al contrario, nella Billroth II sembra essere più appropriato il solo impiego della GIA. Con tale tecnica si inseriscono inizialmente i due bracci dello strumento, attraverso delle tomie, nello stomaco già resecato e nel digiuno; successivamente si esegue un'anastomosi lineare latero-laterale, che viene ultimata suturando le due aperture in cui si erano introdotte le unità operative dello strumento [25].

Anastomosi intestinali

Sono quelle anastomosi che raccordano i vari segmenti dell'intestino e vengono considerate per lo più "di comodo". Fanno eccezione le anastomosi ileo-coliche, effettuate principalmente dopo colectomia destra, nelle quali l'impiego degli staplers troverebbe una valida indicazione considerando le difficoltà presentate dal riaccostamento di due visceri di calibro così diverso tra loro [2, 22].

Segnaliamo, infine, sia l'impiego della GIA nel confezionamento dei "reservoir" ileali prospettato da Steichen [43] che la proposta di McGinty sull'impiego di suturatrici lineari TA lungo tutta la circonferenza dell'ansa per l'esecuzione di anastomosi triangolari evertenti [20].

Anastomosi colo-rettali

Mentre un tempo i pazienti colectomizzati erano condannati alla colostomia a permanenza per la difficoltà di ripristinare il transito fecale con anastomosi manuale su monconi rettali molto corti, attualmente, grazie all'impiego degli staplers, è possibile eseguire anastomosi rettali basse con risultati soddisfacenti sia per tecnica di radicalità che per il rispetto della funzione sfinterale [18].

Con le anastomosi meccaniche, più basse delle manuali, si riesce ad ottenere una ridotta scheletrizzazione e mobilizzazione del retto, rimanendo valida la vascolarizzazione dell'arteria emorroidaria inferiore con minimo rischio di deiscenze.

L'anastomosi bassa così ottenuta, al di sotto della plica di riflessione peritoneale ed a contatto sia con il connettivo lasso della pelvi che con l'elevatore dell'ano, costituisce un'ottima barriera contro la diffusione di processi settici, aumentando la possibilità di guarigioni per le deiscenze meno importanti [16].

Nel confezionamento di queste anastomosi vengono impiegate sia le suturatrici lineari, introdotte dallo scavo pelvico o dall'ano, confezionanti anastomosi latero-laterali, che le suturatrici circolari, introdotte per via anale, realizzanti anastomosi termino-terminali [33, 36, 37]. Si ricorre talvolta all'introduzione pelvica nell'eventualità che si voglia ottenere un'anastomosi termino-laterale [3].

Nonostante la bassa percentuale di fistolizzazioni ed i vantaggi offerti dal mantenimento del transito intestinale, le anastomosi meccaniche colo-rettali non sono tuttavia prive di complicanze. L'incidenza della stenosi, specialmente quando si adoperino le suturatrici tipo EEA, è superiore a quella registrata nelle anastomosi con tecnica manuale [28]. La più plausibile tra le varie ipotesi formulate al riguardo sembra essere quella che riporta ai caratteri dell'anastomosi confezionata con gli staplers EEA. Infatti la sovrabbondanza dei margini introflessi e, conseguentemente, la quantità di tessuto necrotico oltre l'ultima corona di agraphes avvierebbero un processo flogistico che lentamente esiterebbe in una stenosi circolare caratterizzata dall'espulsione dell'ultima corona di agraphes.

Attualmente, con alcuni staplers più sofisticati, è possibile confezionare anastomosi con bordi introflessi più ridotti, ciò che permette una riduzione sensibile dell'incidenza di stenosi [11].

CONCLUSIONI

Negli ultimi vent'anni l'avvento delle cucitrici meccaniche ha rivoluzionato le tecniche di sutura in chirurgia digestiva.

Semplicità d'uso, accorciamento dei tempi ricostruttivi, bassa incidenza di complicanze e riduzione della degenza postoperatoria hanno spinto ad estendere l'uso di questi strumenti da indicazioni di "elezione" ad indicazioni "di comodo".

Tuttavia, nonostante il continuo miglioramento degli strumenti, non deve essere sottovalutata la possibilità di incidenti intraoperatori e di complicanze, per lo più imputabili a negligenza o ad inesperienza generica o specifica dell'operatore. Il chirurgo deve conoscere perfettamente caratteristiche, applicazioni e limiti delle cucitrici impiegate, deve controllare scrupolosamente la sutura dopo l'esecuzione e deve essere inoltre in grado di correggerne eventuali difetti e riconfezionarle sia con il metodo manuale che con quello meccanico. Pertanto il confezionamento di un'anastomosi meccanica non va sottovalutato nella presunzione che si tratti di una tecnica semplice e facile, ma, come per la manuale, necessita di un notevole periodo di addestramento e di sufficiente esperienza, condizioni essenziali per evitare pericolose complicanze.

Nel colon la sutura meccanica, pur non rappresentando una necessità, come nell'esofago e nel retto, costituisce qualcosa di più che una semplice "comodità", perché è più affidabile, specie quando si renda indispensabile un intervento rapido in pazienti ad alto rischio, e perché si registra una riduzione delle complicanze, in specie delle deiscenze, rispetto alle suture manuali.

Tuttavia, nei casi con pareti intestinali patologiche, quando per la riduzione del lume intestinale non sia possibile l'uso di cartucce di calibro superiore e, soprattutto, quando il malato sia portatore di una colostomia e nelle urgenze a grande rischio, è consigliabile ricorrere alla sutura manuale [28].

A nostro avviso, comunque, la sutura meccanica deve entrare nel bagaglio tecnico di ogni équipe chirurgica sia per l'ampia gamma di soluzioni tecniche che offre, rendendo fra l'altro possibili anche ai chirurghi più giovani interventi una volta riservati solo ai più anziani ed esperti, sia per i risparmi che consente, in termini di tempi di esecuzione e di costi, rispetto alla sutura manuale.

BIBLIOGRAFIA

1 Abbe R. Complete obstruction of the colon successfully relieved by using Senn's plates. A proposed substitute of catgut rings. New York Med J 49: 314, 1889.
2 Adloff M. Hemicolectomie droite avec anastomose coloileale première. Nouv Presse Méd II: 1075, 1982.
3 Adloff M, Arnaud JP, Becharry S, Turbelin JM. Side-to-end anastomosis in low anterior resection with the EEA-stapler. Dis Colon Rectum 23: 456, 1980.
4 Ancalmo N, Knabb JL. Transoral cervical esophagogastrostomy using the EEA stapling device. Ann Thor Surg 6: 569, 1984.
5 Androsov PI. Mechanical suture in the surgery of blood vessels. Indian J Surg 26: 238, 1964.
6 Androsov PI. New method of surgical treatment of blood vessels lesions. Arch Surg 73: 902, 1956.
7 Angelini L, Bezzi M, Tucci G, Fegiz G. Le complicanze dell'impiego delle suturatrici meccaniche nella chirurgia del retto. Atti 88° Congr Soc Ital Chir 115, 1986.
8 Denans FN. Lettre avec envoi d'un système de viroles qu'il propose en remplacement de la ligature pour la reunion des plaies tranversales de l'intestin. Bull Acad Royale Med Marseille 38: 719, 1837.
9 Di Matteo G, Cancrini A Jr, Palazzini G, Boemi L. Errori di tecnica, incidenti e complicanze nell'uso di suturatrici meccaniche per la chirurgia dello stomaco e del tenue. Atti 88° Congr Soc Ital Chir 85, 1986.
10 Fasching W, Moritz E. Zirculare Klammeranastomosen im Magen Darm-Trakt mit den Klammernahgeraten SPTU und EEA. Chirurgie 51: 644, 1980.
11 Fazio V, Jagalmann DG, Lavery IC, McGonaglh BA. Evaluation of the proximate ILS circular-stapler. Ann Surg 201: 108, 1985.
12 Fegiz G. Suture meccaniche. Atti 81° Congr Soc Ital Chir 1: 526, 1979.
13 Fekete F, Gayet B, Place S, Bornet P. 380 cases of mechanical esophageal anastomosis: technics and results. Ann Chir 9: 641, 1986.
14 Fekete F, Breil P, Ronsse H, Wessely JY. Tecnique et premiers resultats des anastomoses oesofago-gastriques intrathoraciques à la EEA. Ann Chir 35: 697, 1981.
15 Fortunoff S. End-to-end ureteral anastomosis using a stapling apparatus. J Urol 89: 793, 1962.
16 Graffner H. The healing process of anastomoses of the colon. A comparative study using single, double-layer or stapled anastomosis. Dis Colon Rectum 27: 767, 1984.
17 Gudov VF. A method of mechanical suture of blood vessels. Khirurgija 12: 58, 1950.
18 Heald RJ, Leicester RJ. The low staples anastomoses. Br J Surg 68: 333, 1981.
19 Hirashima T, Eto T, Denn Besten L. Lactomer copolymer absorbable staples in gastrointestinal surgery. Am J Surg 150: 383, 1985.
20 McGinty CP. Update on stapled bowel anastomosis. Ann Surg 76: 145, 1979.
21 Mills SA. Use of EEA stapler for substernal esophagogastric anastomosis in palliation of esophageal carcinoma. J Thorac Cardiovasc Surg 82: 801, 1981.
22 Mittal VK, Cortez JA. New techniques of gastrointestinal anastomoses using the EEA stapler. Surgery 88: 715, 1980.
23 Murphy JB. Intestinal approximation, with special reference to the use of the anastomosis button. Lancet 2: 621, 1894.
24 Murphy JB. Cholecysto-intestinal, gastro-intestinal, entero-intestinal anastomoses, and approximation without sutures. New York Med J 42: 665, 1892.
25 Nance FC. New techniques of gastrointestinal anastomoses with the EEA stapler. Ann Surg 189: 587, 1979.
26 Patel JC, Champault G, Got CI, Roche JY, Kapron AM. Chirurgie experimentale. Suture mecanique intestinale. Aspects macroscopique et histologiques. J Chirurgie (Paris) 114: 95, 1977.
27 Peracchia A, Ancona E, Bardini R. Le suture meccaniche: applicazione delle suturatrici automatiche nelle esofagogastroplastiche e nella chirurgia del tenue. Atti 81° Congr Soc Ital Chir 1: 578, 1979.
28 Peruzzo L. Le complicanze delle suture meccaniche nella chirurgia del colon. Atti 88° Congr Soc Ital Chir, 101, 1986.
29 Phenninckx FM. The healing of single and double row stapled circular anastomosis. Dis Colon Rectum 16: 714, 1984.
30 Pimenta APA. A mechanical suturing method for the gastrointestinal tract: experimental and clinical experience with a new stapling instrument. 6th World Congress of the Collegium Internationale Chirurgiae Digestivae, Lisbon, September 1980.
31 Postlewait RW, Willigan DVM, Uli AW. Human tissue reaction to sutures. Ann Surg 181: 144, 1975.
32 Ravasi G. Le anastomosi meccaniche in chirurgia digestiva. Messa a punto dei problemi tecnici. Atti 81° Congr Soc Ital Chir 1: 593, 1979.
33 Ravitch MM, Brolin RE, Kolter JP, Yap S. Studies in the healing of intestinal anastomoses. World J Surg 5: 627, 1981.
34 Ravitch MM, Steichen FM. Mechanical sutures, In: Surgery of the alimentary tract, 2nd ed, 579, 1981.
35 Ravitch MM, Steichen FM. Staplers in gastrointestinal surgery. In: Abdominal operations, 7th ed, 2197, 1979.
36 Ravitch MM, Steichen FM. A stapling instrument for end to end inverting anastomoses in the gastrointestinal tract. Ann Surg 189: 791, 1979.
37 Ravitch MM, Steichen FM. Technics of staple suturing in the gastrointestinal tract. Ann Surg 175: 815, 1972.
38 Ravitch MM. Closure of duodenal, gastric and intestinal stumps with wire staples. Ann Surg 163: 573, 1966.
39 Ravitch MM. Entero-entero anastomosis with an automatic instrument. Surgery 59: 270, 1966.
40 Senn N. Enterorrhaphy: its history, technique and present status. JAMA 21: 217, 1893.
41 Shikata J, Cheung H, Lui R, Fan YW, Smith A, Siu KF. Experimental studies by the resin-casting method on the vascular structure of the colon following stapler-anastomosis. Dis Colon Rectum 28: 341, 1985.
42 Steichen FM, Ravitch MM. Mechanical sutures in esophageal surgery. Ann Surg 191: 373, 1980.
43 Steichen FM, Loubeau JM, Stremple JF. The creation of autologous substitute organs with stapling instruments. Am J Surg 134: 659, 1977.
44 Steichen FM, Ravitch MM. Mechanical sutures in surgery. Br J Surg 60: 191, 1973.
45 Ton SJ, Boelens WC, Gallas J. Resection of the rectum with preservation of the anal sphincter. Arch Chir Neerl 25, 2: 179, 1973.
46 Wong J, Cheung H, Lui R, Fan YW, Smith A, Siu KF. Esophagogastric anastomosis performed with a stapler: the occurrence of leakage and stricture. Surgery 101, 4: 408, 1987.

Richieste di estratti all'Editore o al
[Address for reprint requests: the Publisher or]

Dott. Roberto Fiorito
Via della Divina Provvidenza, 60 - 00166 Roma