LA CORREZIONE DEI DIFETTI ALVEOLARI NEL MONOIMPIANTO

Dott. Alberto M. Pujia*

L'impiego dell'idrossiapatite granulare per la correzione dei difetti alveolari consente di ricreare la corretta morfologia trasversale

E' noto come dopo processi flogistici prolungati, traumi, interventi di chirurgia orale possa reliquiare un'atrofia localizzata del processo alveolare interessato. Tali atrofie sono particolarmente manifeste a livello del tessuto osseo, pur coinvolgendo, in misura minore, anche i tessuti molliadiacenti (mucosa orale, gengiva propria).

Topograficamente queste atrofie vengono suddivise in tre tipi:

I Classe: il difetto si estende preminentemente in senso trasversale (bucco-linguale);

II Classe: il difetto è preminentemente verticale;

III Classe: il difetto è accentuato in entrambe le direzioni,

Non sono note invece classificazioni in merito all'entità dei difetti. È pertanto possibile affermare semplicemente che esistono situazioni minime in cui piccoli accorgimenti di modellazione protesica riescono a risolvere il problema, senza compromettere la funzionalità, l'estetica e le situazioni in cui si rendono necessari interventi preliminari. In presenza di queste indicazioni chirurgiche è possibile avvalersi di diversi tipi di soluzione che verranno prese in considerazione dopo aver esaminato il caso clinico che segue,

Caso clinico

U.C., di anni 21 di sesso femminile ci viene indirizzata dal proprio protesista in quanto dopo un'indaginosa avulsione di 2.2 presenta una morfologia del processo alveolare interessato non compatibile con una corretta riabilitazione protesica.

Vista la conformazione del difetto si decide di agire mediante un unico intervento, si espone il tavolato osseo sede del difetto mediante un lembo mucoso periosteo vestibolare, e si provvede ad effettuare una toilette dal tessuto fibroso, si esegue successivamente l'inserimento dell'impianto e si effettua la rigenerazione ed il posizionamento di membrana riassorbibile. Per poter riporre i tessuti molli ermeticamente al disopra dell'impianto si rendono necessarie alcune incisioni di detensione del periostio del lembo

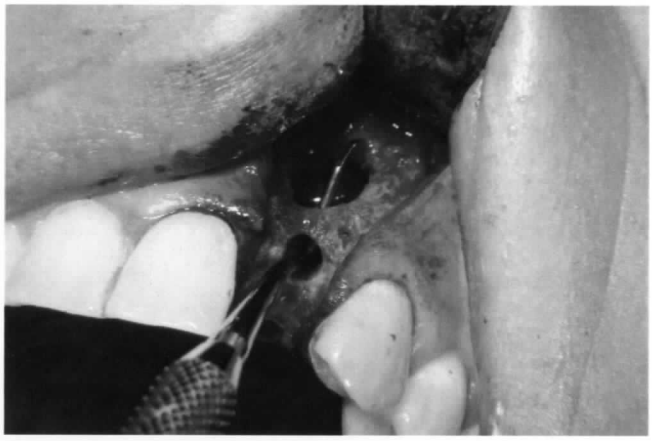

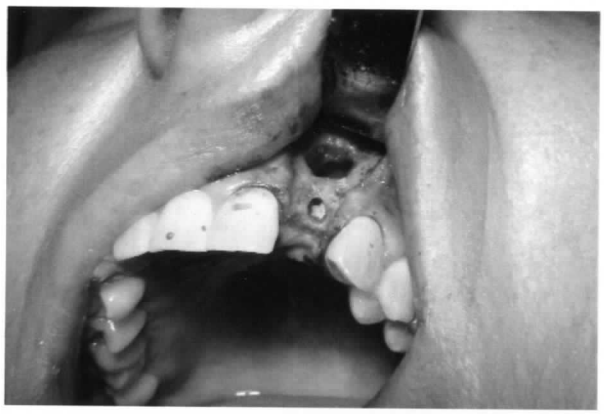

prima della sutura. Circa quattro mesi dopo, la paziente viene rivalutata e finalizzata con elemento protesico.

Conclusione

Nonostante esista una differenza non trascurabile tra il processo di incorporazione dell'osso autologo fresco dotato di un'elevata capacità osteoinduttiva e eterologo, le esperienze cliniche qui riportate sono risultate del tutto positive: gli innesti autologhi e eterologhi sono apparsi totalmente integrati nell'ospite al punto da sopportare regolarmente le procedure chirurgiche necessarie per l'inserimento degli impianti.

Quanto a dimensione, gli innesti sono apparsi integri e non si sono evidenziati apprezzabili fenomeni di riassorbimento.

I risultati di questo studio, con tutti i limiti numerici, dimostrano che il materiale autologo e quello eterologo presentano sul piano clinico un comportamento sovrapponibile: ciò induce a ritenere il materiale eterologo adeguato a rispondere alle esigenze poste da settori di cresta atrofici che necessitano di interventi ricostruttivi, anche in alternativa al materiale autologo. I vantaggi dell'utilizzo dell'osso eterologo consistono fondamentalmente nel fatto che solo nei casi più gravi è necessario il prelievo osseo autologo endo o extraorale.

I risultati ottenuti e la soddisfazione mostrataci dai pazienti,ci confortano nell'affermare che nei casi di atrofia importante dei mascellari è sempre conveniente prima ripristinare (con qualsiasi metodica) la struttura ossea e successivamente mettere gli impianti, questo cardine a volte può essere poco remunerativo ma sicuramente nel tempo è vincente.

Bibliografia

1. ABRAMS, L.: "Preparation of edentulous ridges in problem cases" -Acts of periodontal symposium Pensylvania Univ., 15-17 maggio 1980
2. CATTANEO, V.; MOCCHI, F.; VEZZONI, F.: "Correzione di difetti ossei alveolari mediante lembi mucosi", R.LS, 50, 853, 1981
3. GENON, P.; OUHAYOUN, LP. : «Greffes gingivales de comblement sur site édenté » - J Parodontol., 1, 87-98, 1982
4. GENON, P.; « Chirurgia parodontale en préparation à la prothèse scellée», Actualités Odonto. Stomatol., 153, 1986
5. GENON, P.; "La chirurgia plastica delle creste edentule", R.LS, 5, 24, 1987
6. LANGER, B.; CALAGNA, j.; "The subepithehal connective tissue graft", J Prost. Dent., 44, 363, 1980
7. NERY, E.B.; LYNCH, K.; "Alveolar

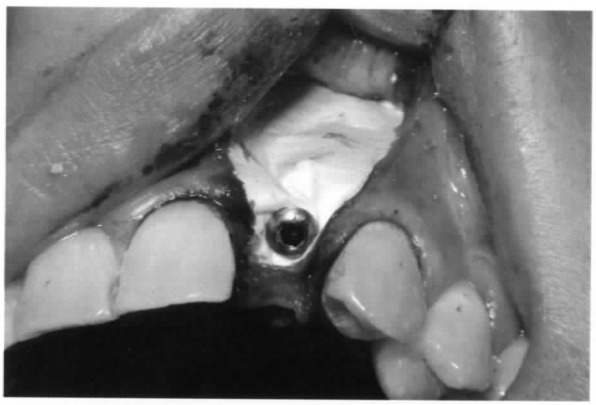

ridge aumentation with tricalcium phosphate ceramic", J Prost. Dent, 40, 668, 1978
8. POLITI, M.; FERRONATO, G.; NOCINI, P.F.; URBANI, G.; "Rimodellazione ed aumento in altezza del processo alveolare anteriore superiore per perdita traumatica di sostanza, mediante l'uso di un materiale alloplastico (proplast)", Giornale di Stomatologia e di Ortognatodonzia, 11, 595, 1984
9. SEIBERT, J. S.; "Reconstruction of deformed partially edentulous ridges, using full thickness ONLAY grafts", Compend. Contin, Educ. Gen. Dent, 4, 437, 1983
10. ZARONE, F.; MATARASSO, S.; SEIBERT, J. S.; "Gli innesti ONLAY a spessore totale nella correzione delle deformità delle selle edentule parziali", Min. Stom., 36, 637, 1986

***Dott Alberto M. Pujia**: Università degli studi di Roma «TorVergata» - Ricercatore
Corso di Laurea Odontoiatria e Protesi Dentaria