

## Dynamic MR defecography with an open-configuration, low-field, tilting MR system in patients with pelvic floor disorders

### *Defecografia-RM con un sistema di risonanza magnetica aperto a basso campo a decubito variabile. Tecnica e risultati clinici preliminari*

V. Fiaschetti • E. Squillaci • D. Pastorelli • M. Rascioni • V. Funel • C. Salimbeni • E. Fanucci  
G. Simonetti

Dipartimento di Diagnostica per Immagini ed Imaging Molecolare, Radioterapia e Radiologia Interventistica, Fondazione Policlinico Universitario Tor Vergata (PTV), Viale Oxford 81, 00133 Rome, Italy  
Correspondence to: E. Squillaci, Tel.: +39-062-0902374, Fax: +39-062-0902404, e-mail: ettoresquillaci@tiscali.it

Received: 1 April 2010 / Accepted: 9 July 2010 / Published online: 19 March 2011  
© Springer-Verlag 2011

#### Abstract

**Purpose.** This study was undertaken to explore the capabilities of an open-configuration, low-field, tilting, magnetic resonance (MR) system for investigating pelvic floor disorders and to compare the results obtained with the patient in the semiorthostatic and supine positions.

**Materials and methods.** Eighteen female patients with a diagnosis of pelvic floor disorder (physical examination and conventional defecography) underwent dynamic MR defecography (MRD) with a 0.25-T tilting MR system (G-scan, Esaote). Images were obtained after administration of contrast agent into the rectum, bladder and vagina in both the orthostatic and supine positions. Three-dimensional T2-weighted hybrid contrast-enhanced (HYCE) sequences and dynamic T1-weighted gradient echo (GE) sequences were acquired at rest, during maximal contraction of the anal sphincter, straining and defecation.

**Results.** Good image quality was obtained in 15/18 patients; three presented severe artefacts due to motion, and three had incontinence, which hampered the functional studies. Better anatomical detail was obtained with MRD compared with conventional defecography. Three prolapses were observed in the semiorthostatic position only, and seven were found to be more severe in the orthostatic than in the supine position.

**Conclusions.** Dynamic MRD with an open-configuration, low-field, tilting MR system is a feasible and promising tool for studying the pelvic floor. Larger series are necessary to assess its real diagnostic value.

#### Riassunto

**Obiettivo.** Abbiamo voluto valutare la capacità di un sistema di risonanza magnetica (RM) aperto a basso campo a decubito variabile di esaminare i disordini del pavimento pelvico e di confrontare i risultati ottenuti con paziente in posizione supina e in ortostatismo.

**Materiali e metodi.** Diciotto pazienti donne con diagnosi di patologia del pavimento pelvico (esame clinico e defecografia convenzionale) hanno eseguito una defecografia con risonanza magnetica dinamica (MRD), utilizzando un sistema di RM da 0,25 T ribaltabile (G-scan, Esaote). Le immagini sono state acquisite dopo somministrazione di mezzo di contrasto nel retto, nella vescica e nella vagina, sia nella posizione supina che in ortostatismo. Sequenze 3D T2 hybrid contrast enhanced (HYCE) e sequenze dinamiche gradient echo (GE) T1-pesate sono state acquisite rispettivamente a riposo, durante la massima contrazione dello sfintere anale, ponzamento ed evacuazione.

**Risultati.** Una buona qualità delle immagini è stata ottenuta in 15/18 pazienti; 3 pazienti hanno presentato gravi artefatti dovuti al movimento, 3 pazienti presentavano incontinenza che ha impedito gli studi funzionali. Migliori dettagli anatomici sono stati ottenuti dalla MRD in confronto alla defecografia convenzionale. Tre prolapsi sono stati osservati soltanto nella posizione semi-ortostatica, 7 prolapsi sono risultati più grandi nella posizione ortostatica rispetto a quella supina.

**Conclusioni.** La MRD dinamica con un sistema di RM aperto a basso campo ribaltabile è uno strumento

**Keywords** MR defecography · Pelvic floor disorders · Low-field MR · Tilt system MR

*attuabile e promettente per lo studio del pavimento pelvico. Casistiche più ampie sono necessarie per stabilire il reale valore diagnostico.*

**Parole chiave** Defecografia RM · Patologia del pavimento pelvico · RM a basso campo · RM a decubito variabile

## Introduction

Pelvic floor disorders encompass a spectrum of conditions that are very common in the general population, especially among women and in the older age groups [1, 2], and which greatly affect quality of life [3]. Pelvic floor disorders include a series of anatomical and functional changes affecting the three anatomical compartments of the pelvis: the anterior compartment, which comprises the bladder and the urethra; the middle compartment, consisting of the uterus, the adnexa and the vaginal fornix; and the posterior compartment, composed of the rectum and anal canal. A survey conducted on a sample of 1,200,000 Italian women aged 55–75 years found a prevalence of pelvic floor disorders of approximately 22% [4]. Although conventional defecography has considerably improved the diagnosis of evacuation disorders, the examination often proves inadequate in evaluating abnormalities affecting the other compartments [5, 6]. Magnetic resonance defecography (MRD), although still an experimental technique, allows the study of the pelvic floor with the double advantage of sparing the patient exposure to ionising radiation and permitting optimal evaluation of soft tissues and support structures of the pelvic organs.

The aim of this study was to investigate the possibility of using an open-configuration, low-field (0.25 T), tilting MR system normally used for imaging the lumbar spine and knee under weight-bearing conditions in evaluating pelvic floor disorders and to compare results obtained in the same individual but imaged from the supine and orthostatic positions.

## Materials and methods

### Patients

Eighteen patients presenting with symptoms due to pelvic floor disorders were enrolled between October 2009 and April 2010. All patients were women aged between 24 and 67 (mean 45.5) years. All were symptomatic (Table 1) and provided informed consent for the MRD examination. One patient had previously undergone transanal rectal resection. Only two women were nulliparous, and one woman had had a hysterectomy.

## Introduzione

*Le disfunzioni del pavimento pelvico rappresentano uno spettro di patologie largamente diffuse nella popolazione, in particolare nel sesso femminile e nelle fasce di età più avanzate [1, 2], e influenzano in maniera determinante la qualità di vita dei soggetti che ne soffrono [3]. Tali disturbi comprendono una serie di alterazioni anatomiche e funzionali a carico dei tre compartimenti anatomici della pelvi: il compartimento anteriore, che comprende vescica e uretra; il compartimento medio, costituito dall'utero, dagli annessi e del fornice vaginale; il compartimento posteriore, formato dal retto e dal canale anale. In Italia uno studio effettuato su un campione di 1.200.000 donne d'età compresa tra i 55 e 75 anni ha documentato una prevalenza delle disfunzioni del pavimento pelvico pari a circa il 22% [4]. La defecografia convenzionale ha migliorato notevolmente la diagnosi dei disturbi della defecazione, ma risulta spesso inadeguata alla valutazione delle anomalie degli altri compartimenti [5, 6]. La defeco-risonanza magnetica (RM) (MRD) seppur rivesta ancora un ruolo sperimentale, consente lo studio del pavimento pelvico e presenta il duplice vantaggio di evitare l'esposizione dei pazienti a radiazioni ionizzanti e quello di una ottimale valutazione dei tessuti molli e delle strutture di supporto degli organi pelvici.*

*Scopo di questo studio è quello di esaminare la possibilità di utilizzare, nella valutazione dei disturbi del pavimento pelvico, un sistema di RM aperto, a basso campo (0,25 T) e a decubito variabile, dedicato usualmente alle studio del rachide lombare e del ginocchio sotto carico, confrontando i risultati ottenuti nello stesso soggetto in decubito supino ed in ortostasi.*

## Materiali e metodi

### Pazienti

*Nel periodo compreso fra ottobre 2009 e aprile 2010 sono stati arruolati nello studio 18 pazienti che riferivano sintomi da disfunzioni del pavimento pelvico. Tutti i soggetti dello studio erano di sesso femminile e di età compresa fra 24 e 67 anni (età media 45,5 anni). Tutti i soggetti riferivano sintomi clinici (Tabella 1) e da ciascuno di loro è stato*

**Table 1** Clinical symptoms in our patients

Symptom	Patients, n
Sense of incomplete evacuation	10/18
Pain during defecation	9/18
Faecal incontinence	3/18
Chronic constipation	12/18

**Tabella 1** Sintomatologia clinica dei pazienti sottoposti allo studio

Sintomo	Pazienti, n
Senso di incompleta evacuazione	10/18
Dolore durante defecazione	9/18
Incontinenza fecale	3/18
Stipsi cronica	12/18

## Imaging techniques

### MR colpocystodefecography

The MR examinations were performed on an open-configuration, tilting-gantry, permanent magnet with a stationary magnetic field of 0.25 T, a dynamic gradient strength of 20 mT/m and a slew rate of 25 mT/m/s (G-SCAN, Esaote, Italy) and passive shimming. The system's table is provided with a tilting mechanism (0–90° with 2° increments), allowing the patient to be studied in the supine and orthostatic position. The receiver coil was a lumbar spine DPA surface coil consisting of a rigid base (width 320 mm, depth 280 mm, height 45 mm) and a flexible belt available in two sizes (large, 89×18.5 cm; small, 69×18.5 cm) to fit the dimensions of the individual to be studied. Prior to the study, the patient's rectum was filled with approximately 200 ml of suspension medium containing 1 ml of gadobutrol paramagnetic contrast medium (Gadovist 1.0 mol/L, Bayer Schering AG, Berlin, Germany). Three different suspensions were used: sonographic gel (n=2), a psyllium fibre compound (Psyllogel) (n=2) and mashed potatoes (prepared by adding water to different commercial products in the examination room) (n=4). The bladder was opacified with 180 ml of saline solution added to 3 ml of gadobutrol contrast medium (Gadovist 1.0 mol/L, Bayer Schering) after having inserted a 16-French, two-way Foley catheter during the examination. Finally, the vaginal canal was opacified with a suspension of 10 ml of sonographic gel and 0.5 ml of gadobutrol. Mean patient preparation time was 20 (range 14–27) min.

The examination was initially acquired with the patient in the orthostatic position and the table tilted to 80°. The

ottenuto un consenso informato all'esecuzione dell'esame MRD. Uno dei soggetti era stato precedentemente sottoposto ad intervento di resezione rettale transanale. Solo due soggetti erano nullipare. Uno dei soggetti in esame aveva subito un'isterectomia.

## Tecniche di imaging

### Colpo-cisto-MRD

Gli esami RM sono stati eseguiti su magnete permanente aperto a decubito variabile con campo magnetico stazionario di 0,25 T gradienti dinamici con potenza di 20 mT/m e slew rate di 25 mT/m/s (G-SCAN, Esaote, Italia) e shimming passivo. Il tavolo del magnete è provvisto di un meccanismo di ribaltamento da 0° a 90° con passi di 2° che ha consentito lo studio del paziente in decubito supino ed ortostatico. Come bobina di ricezione è stata utilizzata una bobina di superficie Lombar Spine DPA, costituita da una base rigida (Lunghezza [L]×profondità [P]×altezza [H]=320 mm×280 mm×45 mm) e una fascia flessibile anteriore di dimensioni variabili (fascia grande 89×18,5 cm; fascia piccola 69×18,5 cm) in funzione della taglia del soggetto in esame. Prima dell'esame il retto dei soggetti in esame è stato riempito con circa 200 ml di mezzo di sospensione unito ad 1 ml di mezzo di contrasto paramagnetico gadobutrolo (Gadovist 1,0 mol/l, Bayer Schering AG, Berlin, Germania). Sono state utilizzate 3 diverse sospensioni: gel ecografici (n=2), composto di fibre (Psyllogel) (n=2), purea di patate (sono stati utilizzati vari prodotti commerciali preparati in sede di esame mediante aggiunta di acqua) (n=4). È stata opacizzata anche la vescica mediante 180 ml di soluzione fisiologica unita a 3 ml di mezzo di contrasto paramagnetico gadobutrolo previo posizionamento di catetere Foley a doppia via da 16 french, lasciato in sede durante l'esame. Infine è stato opacizzato il canale vaginale mediante sospensione di 10 ml di gel ecografico e 0,5 ml di mezzo di contrasto paramagnetico gadobutrolo. Il tempo medio di preparazione del paziente è stato di 20 minuti (range 14–27 min).

L'esame è stato inizialmente acquisito in decubito ortostatico con tavolo del magnete angolato ad 80°. Lo studio statico ha previsto l'utilizzo sui tre piani ortogonali dello spazio di sequenze 3D hybrid contrast enhanced (HYCE), gradient echo (GE) bilanciata con le seguenti caratteristiche: tempo di ripetizione (TR) 10 ms; tempo di eco (TE) 5 ms; flip angle (FA) 90°; strati 20; spessore di strato 2,5 mm; campo di vista (FOV) 280×280; matrice 200×160. Sono state inoltre acquisite immagini statiche sul piano sagittale durante rilassamento, contrazione sfinteriale e ponzamento, mediante sequenze GE T1-pesate con le seguenti caratteristiche: TR 35 ms; TE 10 ms; FA 90°; atrati 1; spessore di strato 5,5 mm; FOV 300×300; matrice 192×128. Infine è stato condotto lo studio dinamico durante evacuazio-

static study included acquisition of 3D hybrid contrast-enhanced (HYCE) gradient echo (GE) sequences and three orthogonal spatial planes with the following parameters: repetition time 10 ms; echo-train length 5 ms; flip angle 90°; slices 20; slice thickness 2.5 mm; field of view 280×280; matrix, 200×160. Static images were also acquired in the sagittal plane at rest and during sphincter contraction and straining using T1-weighted GE sequences with the following parameters: repetition time 35 ms; echo-train length 10 ms; flip angle 90°; slices 1; slice thickness 5.5 mm; field of view 300×300; matrix 192×128. Finally, a dynamic study was performed during rectal evacuation using an axial T1-weighted GE sequence with the following parameters: repetition time 30 ms; echo-train length 6 ms; flip angle 90°; slices 1; slice thickness 5.5 mm; field of view 300×300; matrix 192×128; acquisition time 3 s/image. After refilling the rectal ampulla, the scan protocol was repeated with the patient in the supine position and table tilt set at 0°. Overall MR room time for the examinations in the two patient positions, and including refilling of the rectum, was approximately 68 (range 42–93) min.

#### Image analysis

MR images acquired in the sagittal plane were analysed by two radiologists who took the measurements separately. All images acquired in both supine and orthostatic positions were taken into consideration. To allow measurement standardisation and determine severity of the pelvic floor disorder, we considered the pubococcygeal line (PCL), which delimits the base of the pelvic floor and extends from the inferior border of the pubic symphysis and the last coccygeal joint. To evaluate pelvic floor laxity, measurements of the H and M lines were obtained: the H line is measured by tracing a line from the inferior border of the pubic symphysis to the posterior wall of the rectum at the anorectal junction level. This line represents the most caudal portion of the levator ani complex (puborectalis muscle) and corresponds to the puborectal hiatus, which allows grading of the maximal widening in the anteroposterior direction of the pelvic sling during straining. In agreement with the literature, we considered puborectal hiatus widening to be pathological when the H line exceeded 6 cm [7]. The M line extends perpendicularly from the PCL to the end of the H line. The M line exceeding 2 cm was considered pathological.

Organ prolapse was defined as protrusion of any organ (bladder, urethra, vagina, small bowel) through the H line. Prolapse severity was graded by considering the shortest distance between the most caudal aspect of the descended organ and the H line. Anterior rectocele was quantified by prolonging upwards to the level of the rectum the tangent to the anterior wall of the anal canal and measuring the dis-

*ne dell'ampolla rettale mediante sequenza GE T1-pesata orientata sul piano sagittale con le seguenti caratteristiche: TR 30 ms; TE 6 ms; FA 90°; strati 1; spessore di strato 5,5 mm; FOV 300×300; matrice 192×128; tempo di acquisizione 3 s/immagine. Previo secondo riempimento dell'ampolla rettale, è stato condotto analogo protocollo d'esame in decubito supino con tavolo del magnete a 0°. Il tempo complessivo di occupazione della macchina per la completa acquisizione dell'esame nei due decubiti, compreso il secondo riempimento del retto, è stato in media di 68 minuti (range 42–93 minuti).*

#### Analisi delle immagini

*Le immagini RM acquisite sul piano sagittale sono state analizzate da due radiologi che hanno effettuato separatamente le rispettive misurazioni. Sono state prese in considerazione tutte le immagini acquisite, sia in decubito ortostatico sia in decubito prono. Per consentire una standardizzazione delle misure e per determinare la gravità delle disfunzioni del pavimento pelvico è stata identificata la linea pubo-coccigea (LPC), delimitante la base del pavimento pelvico, tesa tra il margine inferiore della sinfisi pubica e l'ultima articolazione del coccige. Al fine di valutare la lassità del pavimento pelvico abbiamo misurato la linea H e la linea M: la linea H è misurata tracciando una linea dal margine inferiore della sinfisi pubica alla parete posteriore del retto a livello della giunzione ano-rettale e rappresenta la porzione più caudale del gruppo dei muscoli elevatori dell'ano (muscolo pubo-rettale); inoltre, essa corrisponde allo iato pubo-rettale, che consente la massima apertura in senso antero-posteriore dell'anello pelvico durante il ponzamento. In accordo con i dati in letteratura abbiamo considerato l'ampliamento dello iato pubo-rettale patologico quando la linea H supera la lunghezza di 6 cm [7]; la linea M si estende perpendicolarmente dal piano della LPC alla fine della linea H. Abbiamo considerato patologica una lunghezza della linea H superiore ai 2 cm.*

*Abbiamo considerato il prollasso come la protrusione di qualsiasi organo (vescica, uretra, vagina, piccolo intestino) attraverso lo iato pubo-rettale (linea H). L'analisi della gravità del prollasso si è ottenuta considerando la più breve distanza intercorrente tra il margine più caudale dell'organo prollassato e la linea H. La quantificazione del rettocele anteriore è avvenuta prolungando superiormente a livello del retto la tangente alla parete anteriore del canale anale e misurando la distanza tra tale linea e la parete anteriore del bulging nel punto di maggiore ampiezza. Abbiamo considerato patologico un rettocele di almeno 2 cm [7].*

#### Qualità delle immagini

*Abbiamo valutato la qualità delle immagini analizzando il rapporto segnale/rumore ed il livello di artefatti mediante*

tance between this line and the anterior wall of the rectal bulge at the point of maximum depth. We considered a rectocele of at least 2 cm to be pathological [7].

### Image quality

Image quality was evaluated by analysing the signal-to-noise ratio (SNR) and the severity of artefacts on a qualitative scale from 1 to 3. SNR was scored 1 if the noise was greater than the signal, 2 if noise and signal were equivalent and 3 if the signal was greater than the noise. Artefact severity was scored 1 if no artefacts or only minor artefacts were present, 2 if there were artefacts of intermediate severity and 3 in the event of major or severe artefacts. These evaluations were performed on both static images obtained with the balanced 3D HYCE (at baseline) and T1-weighted gradient echo sequences (at rest, during contraction and straining), and on the single dynamic images. Data were obtained separately by two radiologists, and mean values of all scores were calculated for each type of image.

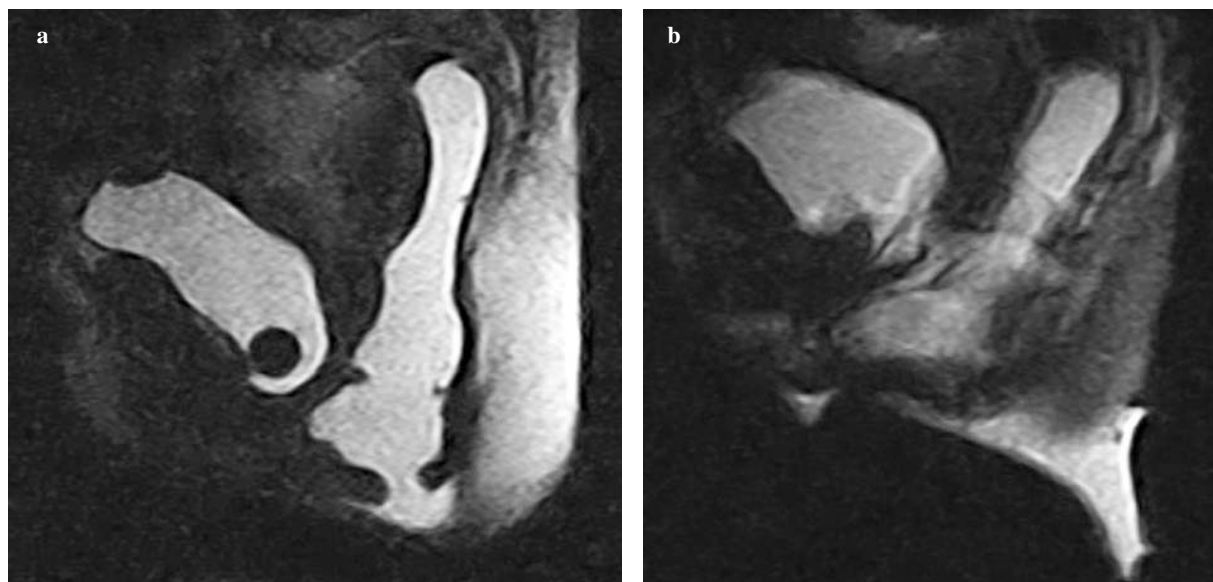
### Results

Image quality was good in 15/18 patients. Three patients showed movement artefacts, and three had incontinence, which hampered the functional study (Fig. 1). SNR and artefact severity evaluations were nonetheless satisfactory for all types of images, even though dynamic images obtained lower scores (Tables 2 and 3). Evaluation of the efficacy of

*una scala qualitativa con punteggio da 1 a 3. Riguardo al rapporto segnale/rumore, è stato attribuito un punteggio di 1 se il rumore risultava superiore al segnale, 2 in caso di parità e 3 se il segnale era superiore al rumore. Per quanto riguarda il livello di artefatti, è stato assegnato un punteggio di 1 in caso di artefatti minori o assenti, 2 se erano presenti artefatti di grado medio e 3 in caso di artefatti maggiori o gravi. Tali valutazioni sono state effettuate sia sulle immagini statiche ottenute con le sequenze 3D-HYCE bilanciate (basale) e GE T1-pesate (rilassamento, contrazione e ponzamento), sia sulle singole immagini dinamiche. I dati sono stati ottenuti separatamente dai due radiologi ed è stato calcolato il valore medio di tutti i punteggi per ogni singola tipologia di immagine.*

### Risultati

*Immagini di buona qualità sono state ottenute in 15/18 pazienti; 3 pazienti hanno presentato artefatti legati al movimento e 3 pazienti hanno presentato incontinenza che ha ostacolato lo studio funzionale (Fig. 1). Ciò nonostante, le valutazioni effettuate sul rapporto segnale/rumore e sul livello di artefatti, sono state soddisfacenti per tutte le tipologie di immagini, anche se punteggi inferiori sono stati ottenuti dalle immagini dinamiche (Tabelle 2 e 3). Nella valutazione dell'efficacia delle tre sospensioni utilizzate per opacizzare il retto si è potuto constatare che non si sono riscontrate sostanziali differenze di intensità di segnale (Fig. 2). Abbiamo riscontrato tuttavia che nelle pazienti in cui è*



**Fig. 1a,b** Normal anatomy in the orthostatic position. T1-weighted cine gradient-echo sequence. An acquisition time of 3 s for each frame provides good anatomical detail (a). However, the relatively long acquisition time could cause motion artefacts (b).

*Fig. 1a,b Anatomia normale in ortostatismo. Sequenza cine gradient echo T1-pesata. Il tempo di acquisizione di 3 secondi per ogni singolo frame consente un buon dettaglio anatomico (a). Tuttavia il tempo di acquisizione relativamente lungo può causare artefatti da movimento (b).*

**Table 2** Evaluation of signal-to-noise ratio

Patient	3D-HYCE	Rest	Contraction	Straining	Cine (mean)
1	3	3	3	3	3
2	3	3	3	2	2
3	3	2	2	3	2
4	3	3	2	2	1
5	3	3	3	2	1
6	3	3	3	3	3
7	2	2	2	2	1
8	3	3	2	2	2
9	3	3	2	2	2
10	3	2	2	2	2
11	3	3	2	2	2
12	3	2	3	2	2
13	2	3	2	3	3
14	3	2	3	2	2
15	3	3	2	2	2
16	3	3	3	2	2
17	2	3	2	2	3
18	3	2	3	1	3
Mean	2.8	2.6	2.4	2.2	2.1

*HYCE*, hybrid contrast-enhanced sequence

**Tabella 2** Valutazione del rapporto segnale/rumore

Paziente	3D-HYCE	Rilassamento	Contrazione	Ponzamento	Cine (media)
1	3	3	3	3	3
2	3	3	3	2	2
3	3	2	2	3	2
4	3	3	2	2	1
5	3	3	3	2	1
6	3	3	3	3	3
7	2	2	2	2	1
8	3	3	2	2	2
9	3	3	2	2	2
10	3	2	2	2	2
11	3	3	2	2	2
12	3	2	3	2	2
13	2	3	2	3	3
14	3	2	3	2	2
15	3	3	2	2	2
16	3	3	3	2	2
17	2	3	2	2	3
18	3	2	3	1	3
Media	2,8	2,6	2,4	2,2	2,1

*HYCE*, hybrid contrast-enhanced sequence

the three suspensions used to opacify the rectum showed that there were no substantial differences in signal intensity (Fig. 2). We noted, however, that the use of mashed potatoes with gadobutrol resulted in a greater opening of the anal canal during the defecation phase compared with the other two suspensions, probably due to the greater density and thicker texture of the material (Fig. 3).

All disorders observed were classified according to severity. We evaluated organ prolapse with respect to the H line,

stata utilizzata la purea di patate con gadobutrolo si è verificata una maggiore apertura del canale anale durante la fase defecatoria rispetto alle altre due sospensioni, verosimilmente in relazione ad una maggiore densità e consistenza del materiale (Fig. 3).

Tutte le patologie osservate sono state classificate in classi di gravità. Abbiamo valutato il prolasso degli organi rispetto alla linea H, la lassità del pavimento pelvico ed il rettocele anteriore e confrontati i risultati ottenuti nei due decubiti.

**Table 3** Evaluation of artefacts

Patient	3D-HYCE	Rest	Contraction	Straining	Cine (mean)
1	1	1	2	2	3
2	1	1	1	1	1
3	1	1	2	1	2
4	1	1	1	2	2
5	2	2	2	2	3
6	1	1	1	1	1
7	1	1	1	1	2
8	2	2	1	1	3
9	2	1	1	2	3
10	1	2	2	1	2
11	2	2	1	1	2
12	1	2	2	2	2
13	2	2	3	2	2
14	1	2	2	1	2
15	2	1	2	1	1
16	2	2	2	2	1
17	2	1	2	2	1
18	1	2	2	1	2
Mean	1.4	1.5	1.6	1.4	1.9

*HYCE*, hybrid contrast-enhanced sequence

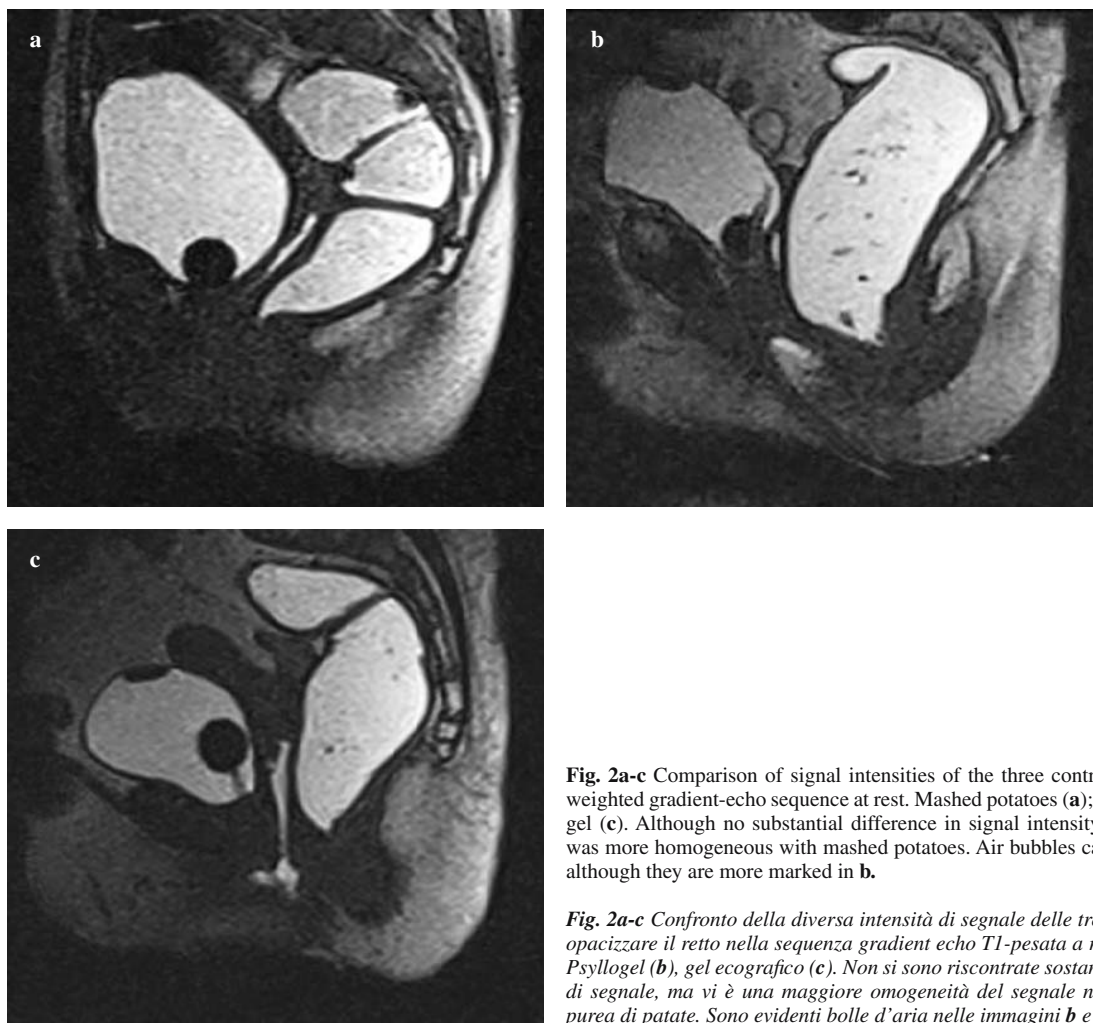**Tabella 3** Valutazione del livello di artefatti

Paziente	3D-HYCE	Rilassamento	Contrazione	Ponzamento	Cine (media)
1	1	1	2	2	3
2	1	1	1	1	1
3	1	1	2	1	2
4	1	1	1	2	2
5	2	2	2	2	3
6	1	1	1	1	1
7	1	1	1	1	2
8	2	2	1	1	3
9	2	1	1	2	3
10	1	2	2	1	2
11	2	2	1	1	2
12	1	2	2	2	2
13	2	2	3	2	2
14	1	2	2	1	2
15	2	1	2	1	1
16	2	2	2	2	1
17	2	1	2	2	1
18	1	2	2	1	2
Media	1,4	1,5	1,6	1,4	1,9

*HYCE*, hybrid contrast-enhanced sequence

pelvic floor laxity and anterior rectocele, and compared the results obtained in the orthostatic and supine position. The supine position resulted in an underestimation of all disorders: in particular, six bladder prolapses were missed, which were graded as mild in the orthostatic position, whereas two moderate prolapses in the orthostatic position were graded as mild in the supine position. We identified ten severe rectal prolapses in the orthostatic position, three of which were graded as moderate in the supine position (Fig. 4); five

Abbiamo osservato una sottostima per tutte le patologie nella valutazione in decubito supino: in particolare, 6 prolapsi vescicali misconosciuti in decubito supino sono stati stimati di grado lieve in ortostasi, mentre 2 stimati di grado moderato in ortostasi sono risultati lievi in supino. Abbiamo riscontrato 10 prolapsi rettali severi in ortostasi 3 dei quali valutati moderati in decubito supino (Fig. 4), 5 prolapsi moderati in ortostasi, 1 dei quali è risultato lieve in decubito supino e 3 prolapsi lievi in ortostasi misconosciuti in decubito supino



**Fig. 2a-c** Comparison of signal intensities of the three contrast agents used in the T1-weighted gradient-echo sequence at rest. Mashed potatoes (**a**); Psyllogel (**b**); sonographic gel (**c**). Although no substantial difference in signal intensity was observed, the signal was more homogeneous with mashed potatoes. Air bubbles can be seen in both **b** and **c**, although they are more marked in **b**.

**Fig. 2a-c** Confronto della diversa intensità di segnale delle tre sospensioni utilizzate per opacizzare il retto nella sequenza gradient echo T1-pesata a riposo. Purea di patate (**a**), Psyllogel (**b**), gel ecografico (**c**). Non si sono riscontrate sostanziali differenze di intensità di segnale, ma vi è una maggiore omogeneità del segnale nell'immagine ottenuta con purea di patate. Sono evidenti bolle d'aria nelle immagini **b** e **c** ma soprattutto in **b**.

moderate prolapses in the orthostatic position, one of which was graded as mild in the supine position; and three mild prolapses in the orthostatic position, which were all missed in the supine position. Five cases of severe pelvic floor laxity were graded as severe in the orthostatic position, one of which was underestimated as moderate in the supine position; one case of moderate laxity in the orthostatic position was graded as mild in the supine position; and two cases graded as mild laxity in the orthostatic position were missed in the supine position. Of the 11 anterior rectoceles classified as severe in the orthostatic position, only eight were also graded as severe in the supine position; three severe and one moderate anterior rectocele were underestimated, whereas one mild rectocele in the orthostatic position was missed in the supine position (Table 4).

## Discussion

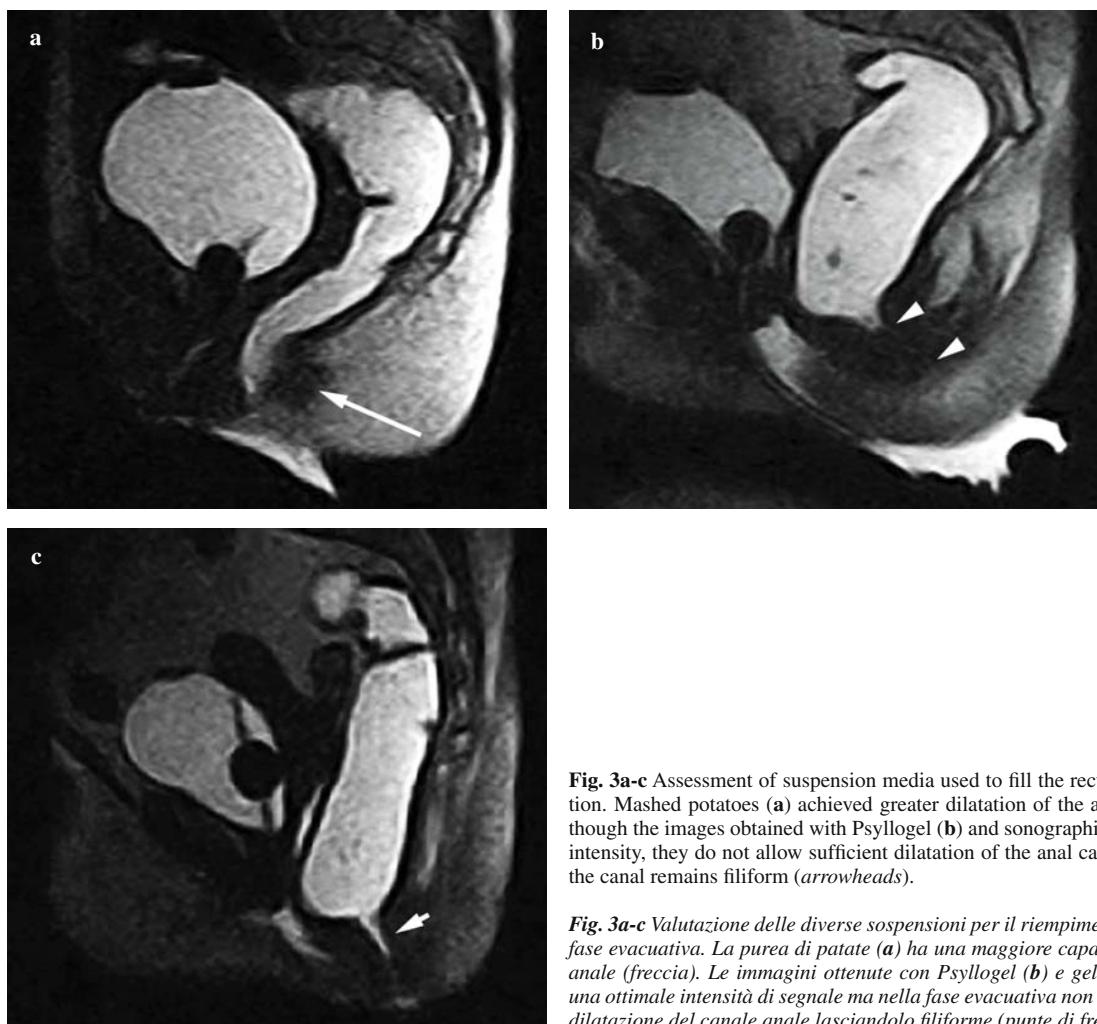
The true prevalence of pelvic floor disorders is underestimated, as these disorders tend to remain asymptomatic

no. Cinque lassità del pavimento pelvico sono risultate gravi in ortostasi ed 1 è stata sottostimata moderata in supino, 1 valutata di grado moderato in ortostasi è stata sottostimata lieve in decubito supino e 2 lievi in ortostasi misconosciute in supino. Degli 11 rettoceci anteriori osservati, classificati come gravi in decubito ortostatico, solo 8 sono altrettanto severi in supino; 3 gravi ed 1 moderato sono stati sottostimati, mentre 1 rettocele misconosciuto in decubito supino è risultato lieve in ortostasi (Tabella 4).

## Discussione

La reale prevalenza delle disfunzioni del pavimento pelvico è sottostimata in quanto tali patologie sono spesso asintomatiche per lunghi periodi o paucisintomatiche (dolore pelvico, senso di peso, sensazione di incompleta evacuazione) soprattutto in caso di iniziale prolasso degli organi pelvici [1, 2, 8]. L'esame fisico inoltre è spesso insufficiente e difficoltoso per una completa valutazione anatomica e funzionale della pelvi [9].





**Fig. 3a-c** Assessment of suspension media used to fill the rectal ampulla during defecation. Mashed potatoes (a) achieved greater dilatation of the anal sphincter (arrow). Although the images obtained with Pssyllogel (b) and sonographic gel (c) show good signal intensity, they do not allow sufficient dilatation of the anal canal during defecation, and the canal remains filiform (arrowheads).

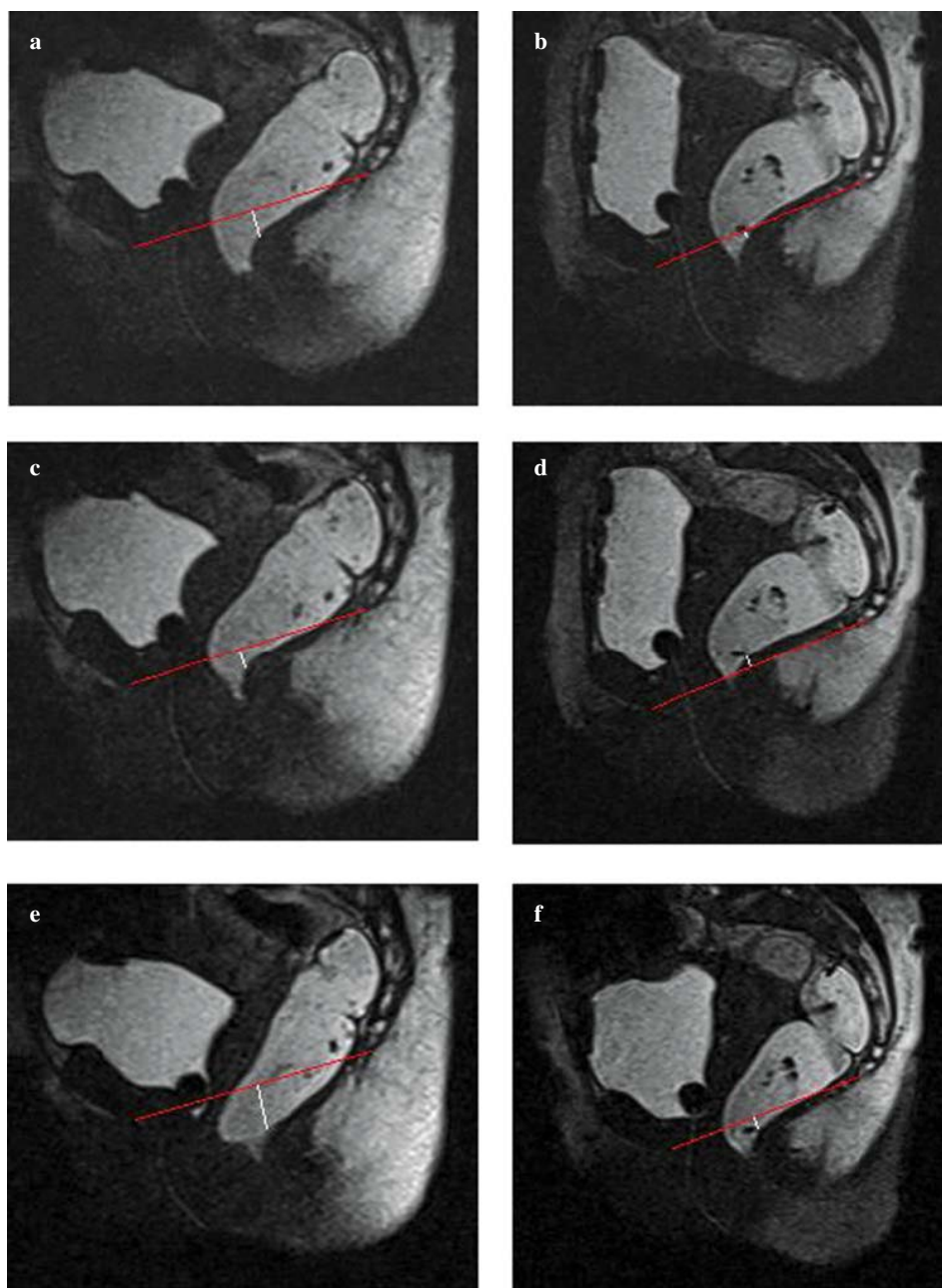
**Fig. 3a-c** Valutazione delle diverse sospensioni per il riempimento dell'ampolla rettale in fase evacuativa. La purea di patate (a) ha una maggiore capacità di far aprire il canale anale (freccia). Le immagini ottenute con Pssyllogel (b) e gel ecografico (c) forniscono una ottimale intensità di segnale ma nella fase evacuativa non consentono una sufficiente dilatazione del canale anale lasciandolo filiforme (punte di freccia).

or poorly symptomatic (pelvic pain, sense of weight, feeling of incomplete evacuation) for years, especially in the early stages of pelvic organ prolapse [1, 2, 8]. Moreover, physical examination is often difficult and inadequate for a complete anatomical and functional assessment of the pelvis [9].

Preoperative planning is based on clinical assessment and data provided by conventional defecography, in some cases supplemented by MRD. Imaging therefore plays a key role in these disorders and provides an opportunity to reduce postoperative relapses, especially in patients with multicompartimental disorders [10]. Previous published studies have been conducted with closed-configuration, high-field (1.5-T) systems and T2-weighted multiplanar acquisitions, with the patient in the supine position or lateral decubitus with flexed knees [10–12]. The development of open-configuration 0.5-T systems with dedicated supports and sufficiently wide gantry aperture has allowed MRD examinations of the patient in a sitting position [13, 14]. All published studies comparing MRD performed with the two patient positions have therefore been conducted using dif-

*Il planning pre-operatorio si basa sulla visita clinica e sui dati forniti dalla defecografia tradizionale, coadiuvati talvolta da quelli ottenuti con la defeco-RM. L'imaging gioca quindi un ruolo fondamentale e fornisce la possibilità di ridurre le recidive post-intervento soprattutto nei pazienti con patologia multi-compartmentale [10]. I lavori riportati in letteratura sull'argomento sono stati eseguiti su magnete chiuso ad alto campo (1,5 T) ed acquisizioni T2 pesate su multipli piani dello spazio, con paziente in decubito supino o posto sul fianco a ginocchia flesse [10–12]. La realizzazione di magneti aperti da 0,5 T, dotati di supporti dedicati e apertura del gantry sufficientemente ampia, ha permesso di eseguire lo studio defeco-RM con paziente in posizione seduta [13, 14].*

*Gli studi finora pubblicati in letteratura per la valutazione comparativa degli esami defeco-RM in due differenti decubiti utilizzano pertanto magneti a diversa intensità del campo magnetico stazionario (1,5 T per il decubito supino e 0,5 T per la posizione seduta). Questo, a nostro parere, rappresenta un limite per l'impossibilità di compararne i risultati a causa delle differenti performance dei due magneti e*



**Fig. 4a-f** Rectal prolapse. Images obtained in the orthostatic position at rest (**a**), during contraction (**c**) and straining (**e**) and during the same phases in the supine position (**b,d,f**). The pubococcygeal line was drawn on the images, and the distance from this line to the anorectal junction was measured. The prolapse is clearly evidenced during straining in the orthostatic position only (arrows).

**Fig. 4a-f** Paziente con prolasso rettale. Immagini ottenute in ortostatismo a riposo (**a**), durante contrazione (**c**) e ponzamento (**e**) ed in posizione supina nelle medesime condizioni (**b,d,f**). Sulle immagini è stata tracciata la linea pubo-coccigea ed è stata misurata la distanza dalla linea pubo-coccigea alla giunzione ano-rettale. Il prolasso risulta evidente in fase di ponzamento ma solamente in ortostatismo (freccie).

ferent magnetic field strengths (1.5 T for supine decubitus and 0.5 T for the sitting position). This is a limitation, in our opinion, that precludes comparison of results owing to the different performance of the two magnets and the sequences used [13, 15].

In our study, we used a new open-configuration permanent magnet with a 0.25-T stationary magnetic field equipped with a 0°–90° tilting table, which allowed us to apply the same imaging protocol in the two patient positions. The examination under weight-bearing conditions was performed, however, not in the sitting position but in the orthostatic position. In addition, MRD in the orthostatic position was acquired with the table at an 80° tilt to increase

delle sequenze utilizzate [13, 15]. Nel nostro studio abbiamo utilizzato un magnete permanente aperto di nuova concezione con campo magnetico stazionario di 0,25 T, equipaggiato con tavolo ribaltabile da 0° a 90°, che ha consentito di eseguire lo stesso protocollo d'esame nei due differenti decubiti. L'esame sotto carico è stato eseguito tuttavia non in posizione seduta, ma in ortostatismo. L'esame defeco-RM in ortostasi è stato inoltre acquisito con tavolo inclinato a 80° per aumentare la stabilità del soggetto in esame e ridurre gli artefatti da movimento indotti dalla stazione eretta.

Analogamente allo studio defecografico convenzionale, sono state acquisite sequenze statiche in fase di riposo, contrazione e ponzamento. La possibilità di studiare la fase eva-

**Table 4** Results obtained in the upright and supine positions

Condition	Mild		Moderate		Severe		Total	
	Upright	Supine	Upright	Supine	Upright	Supine	Upright	Supine
Bladder pse prola6	2	2	0	0	0	0	8	2
Vaginal prolapse	0	0	0	0	0	0	0	0
Rectal pse prbla	1	5	7	10	7	18	15	15
Pelvic floor laxity	2	1	3	3	5	4	10	8
Anterior ctocele ile	1	4	6	11	8	16	15	15

**Tabella 4** Valutazione dei reperti ottenuti rispettivamente in ortostasi ed in posizione supina

Patologia	Lieve		Moderato		Grave		Totale	
	Ortostasi	Supino	Ortostasi	Supino	Ortostasi	Supino	Ortostasi	Supino
Prolasso escicale v	6	2	2	0	0	0	8	2
Prolasso aginale v	0	0	0	0	0	0	0	0
Prolasso ettale	3	1	5	7	10	7	18	15
Lassità del pavimento	2	1	3	3	5	4	10	8
Rettocele riore lante	1	4	6	11	8	16	15	15

patient stability and reduce movement artefacts resulting from the standing position.

As in conventional defecography, static sequences were acquired with the patient at rest, during contraction and while straining. The possibility of studying the evacuation phase appears essential for increasing diagnostic accuracy of the examination, providing complete clinical assessment and guiding appropriate patient management, given that some pathological findings are underestimated in the static images acquired during straining. Moreover, in order to achieve optimal evacuation phase evaluation, it is important to use a suitable suspension medium allowing correct opening of the anal canal. The three suspensions we used have different density and texture and, although all three can be used, we found that mashed potatoes achieve greater opening of the anal canal and thus a more accurate assessment of any disorder. The suspensions composed of sonographic gel and Psyllogel have optimal signal intensity but fail to dilate the anal canal sufficiently in the evacuation phase, leaving it filiform, which makes it difficult, albeit possible, to carry out assessments according to the methods used. Probably as a result of its greater density and thicker texture, mashed potatoes provides optimal opening of the anal canal and facilitates evaluation of the disorder. In our experience, this feature makes it the best medium by which to obtain opacification in our experience.

Because the MR system we used does not provide steady-state free precession (balanced) sequences, which are commonly used for the evacuation phase, we adapted the T1-weighted turbo field-echo sequences. A reasonable

cuativa appare indispensabile per aumentare l'accuratezza diagnostica e fornire un completo quadro clinico ed un corretto inquadramento terapeutico del paziente, poiché alcuni reperti patologici risultano sottostimati nelle acquisizioni statiche in fase di ponzamento. È stato inoltre fondamentale, per una ottimale valutazione della fase evacuativa, utilizzare la sospensione idonea per una corretta apertura del canale anale. Le tre sospensioni utilizzate, hanno una differente densità e consistenza e nonostante risulti possibile utilizzare tutte e tre le sospensioni abbiamo dimostrato come la purea di patate abbia una maggiore capacità di far aprire il canale anale, consentendo una valutazione più accurata delle eventuali patologie presenti. Le sospensioni composte dal gel ecografico e dallo Psyllogel danno una ottimale intensità di segnale, ma nella fase evacuativa non dilatano sufficientemente il canale anale lasciandolo filiforme, ciò rende difficoltoso, seppur possibile, fare le dovute valutazioni secondo i metodi utilizzati. Grazie probabilmente alla sua maggiore densità e consistenza, la purea di patate apre il canale anale in maniera ottimale e agevola la valutazione della patologia. È questa sua caratteristica che lo rende nella nostra esperienza il mezzo di opacizzazione migliore.

Non essendo per il momento disponibili sul magnete utilizzato sequenze di tipo steady state free precession (balanced), attualmente in voga per la fase evacuativa, è stato necessario adattare le sequenze turbo field echo (TFE) T1 pesate. Un compromesso ragionevole fra la risoluzione spaziale, risoluzione temporale e l'intensità del segnale ha consentito l'ottimizzazione della sequenza dinamica utilizzata nella fase evacuatoria con tempi di acquisizione di 3 s/image. Una migliore risoluzione temporale potrebbe pro-

compromise between spatial resolution, temporal resolution and signal intensity allowed us to optimise the dynamic sequence used in the evacuation phase with acquisition time of 3 s/image. A better temporal resolution could probably be obtained by constructing specific MRD sequences that do not require calibration between one image and the next and with a sufficient SNR to reduce acquisition times, as well as by developing dynamic (balanced) steady-state free precession sequences. The use of 3D HYCE balanced gradient echo sequences allowed for preliminary morphological study of the pelvic floor and pelvic organs with static multiplanar acquisitions. Moreover, axial images allowed widening of the puborectal hiatus to be assessed in evaluating pelvic floor laxity.

In agreement with previous reports, the comparison of results obtained with the two different patient positions showed that the supine decubitus resulted in an underestimation of the severity of all disorders [7, 11] (Table 4). A further limitation of the supine decubitus is the difficulty in performing the evacuation phase, which is essential for correct clinical and diagnostic assessment of the patient. In our series, only three out of 18 patients were able to complete the MRD examination in the supine position, whereas all patients succeeded in performing the evacuation phase in the orthostatic position.

For quantitative image analysis, we used the H line, M line and organ prolapse with respect to the H line (HMO) system in order to define, differentiate and grade the severity of organ prolapse and pelvic floor musculature laxity (Table 2) [10–13, 16]. Comparison of prolapses and anterior rectocele severity seen in the two imaging positions showed that the supine position resulted in an underestimation in all patients (Table 4). The different results of the MRD examination in the two positions are most likely related to the direction of the force of gravity exerted along a vertical axis, bearing completely on the muscular–fascial structures of the pelvic floor in the orthostatic position, and along an anteroposterior axis in the supine position. In the latter position, the force of gravity is not exerted directly on the pelvic floor, and the underestimation of findings is related to the fact that the only force bearing on the pelvic floor in the craniocaudal direction is that of bearing down with the abdominal muscles during straining and evacuation. Our findings demonstrate that MRD in the orthostatic position, even though not physiological, allows for better evaluation of pelvic floor disorders compared with the patient in the supine position.

The main limitation of our study was the inability to evaluate the patient in a sitting position. This was due to the configuration of the MR system, which was devised for dynamic osteoarticular studies and is not compatible with a dedicated support due to lack of space (35 cm). A further limitation is related to the sequences used and the relatively

*abilmente essere facilmente ottenibile grazie alla costruzione di sequenze specifiche per l'esame defeco-RM esenti dalla calibrazione fra un'immagine e l'altra e con rapporto segnale/rumore sufficiente a ridurre i tempi di acquisizione e dalla messa a punto di sequenze dinamiche di tipo steady state free precession (balanced). L'utilizzo di sequenze 3D HYCE GE bilanciate, ha consentito invece lo studio morfologico preliminare del pavimento pelvico e degli organi in esso contenuti con acquisizioni statiche multiplanari. Le immagini orientate sul piano assiale hanno inoltre permesso di valutare lo slargamento dello iato pubo-rettale in caso di lassità del pavimento pelvico.*

*Nella nostra casistica, in accordo con i dati in letteratura, la comparazione dei risultati nei due differenti decubiti, ha mostrato nel decubito supino una sottostima della gravità per tutte le patologie osservate (Tabella 4) [7, 11]. Un ulteriore limite del decubito supino consiste nella difficoltà ad effettuare la fase evacuativa, che risulta invece di fondamentale importanza per un corretto inquadramento clinico-diagnostico del paziente. Nella nostra casistica infatti solamente 3 soggetti su 8 arruolati sono stati in grado di completare l'esame defeco-RM in decubito supino, mentre tutti i soggetti sono riusciti ad effettuare la fase evacuativa in ortostatismo.*

*Per l'analisi quantitativa delle immagini ottenute è stato utilizzato il sistema HMO (linea H, linea M e prollasso degli organi pelvici rispetto alla linea H), al fine di definire, differenziare e valutare la gravità del prollasso degli organi pelvici e la lassità della muscolatura del pavimento pelvico stesso (Tabella 2) [10–13, 16]. Confrontando la gravità dei prollassi e dei rettoceli anteriori riscontrati nei due decubiti, abbiamo osservato una sottostima del decubito supino in tutti i pazienti (Tabella 4). I differenti risultati fra gli esami RM nei due decubiti sono da correlare verosimilmente alla direzione della forza gravitazionale che viene esercitata secondo un asse verticale in ortostasi, gravando interamente sulle strutture muscolo-fasciali del pavimento pelvico, e secondo un asse antero-posteriore in decubito supino. In quest'ultimo decubito la forza gravitazionale non viene esercitata direttamente sul pavimento pelvico e la sottostima dei reperti è legata al fatto che l'unica forza diretta verso il pavimento pelvico in senso cranio-caudale è quella del torchio addominale durante ponzamento ed evacuazione. I nostri dati dimostrano che lo studio RM in posizione ortostatica, sebbene non fisiologica, consente una migliore valutazione delle patologie del pavimento pelvico rispetto all'esame RM con paziente in decubito supino.*

*Il principale limite del nostro studio è stato l'impossibilità di valutare il paziente in posizione seduta in quanto la conformazione della macchina, concepita per lo studio dinamico osteo-articolare, ha impedito, a causa dell'esiguo spazio (35 cm), di adattare un supporto dedicato. Un ulteriore limite è legato alle sequenze utilizzate ed alla relativa bassa intensità del campo magnetico, in particolare per lo studio cinematico durante evacuazione dell'ampolla rettale.*

low magnetic field strength, in particular for the cine study during evacuation of the rectal ampulla. The specifically adapted dynamic sequences do not have optimal temporal resolution, and the presence of a calibration interval between frames could lead to an underestimation of the more transient findings. In addition, the possibility of acquiring only one 5.5-mm slice during the dynamic phase required not only absolute patients immobility throughout the examination, but also extreme operator precision in setting the geometrical parameters to achieve perfect centring of the axis of the anal canal. The use of T1-weighted sequences in the dynamic study made it necessary to opacify the bladder, vagina and rectum, resulting in increased costs, greater patient discomfort and longer examination time.

## Conclusions

MRD with a permanent 0.25-T magnet is feasible and provides high diagnostic quality. The study in the orthostatic position is more accurate for evaluating pelvic floor disorders compared with the supine position, which may be hampered by difficulties completing the evacuation phase. The HMO measurement system in evaluating pelvic floor disorders appears to be the most reliable method; by evaluating separately two distinct and often coexisting pathological entities (pelvic floor relaxation and organ prolapse), it allows a more accurate clinical assessment and therefore provides information that is vital for selecting the most appropriate treatment strategy.

The findings of this preliminary study, performed mainly to identify the best examination technique, warrant larger series to evaluate the real clinical impact of the modality. The continuous technological improvements, especially in dedicated dynamic T2 sequences, will improve image diagnostic quality while reducing examination times.

**Conflict of interest** None

## References/Bibliografia

- Nygaard I, Barber MD (2008) Prevalence of symptomatic pelvic floor disorders in US women. *JAMA* 300:1311–1316
- Lawrence JM, Lukacz ES (2008) Prevalence and co-occurrence of pelvic floor disorders in community-dwelling women. *Obstet Gynecol* 111:678–685
- Jelovsek JE, Barber MD (2006) Women seeking treatment for advanced pelvic organ prolapsed have decreased body image and quality of life. *Am J Obstet Gynecol* 194:1455–1461
- Soligo M, Salvatore S (2002) Prevalence of urinary incontinence in 1.200.000 women after menopause. *Urogynaecologia Int J* s16:46
- Shorvon PJ, Marshall MM (2005) Evacuation proctography. In: Wexner SD, Zbar AP, Pescatori M (eds) *Complex anorectal disorders: investigation and management*. Springer, Berlin Heidelberg New York, pp 171–198
- Dobben AC, Wiersma TG (2005) Prospective assessment of interobserver agreement for defecography in fecal incontinence. *AJR Am J Roentgenol* 185:1166–1172
- Barbaric ZL, Marumoto AK (2001) Magnetic resonance imaging of the perineum and pelvic floor. *Top Magn Reson Imaging* 12:83–92

*Le sequenze dinamiche adattate allo scopo non possiedono una ottimale risoluzione temporale e la presenza di un intervallo di calibrazione tra un frame ed il successivo potrebbe determinare una sottostima dei reperti più fugaci. La possibilità di acquisire un solo strato di 5,5 mm in fase dinamica ha inoltre reso obbligatoria non solo l'assoluta immobilità del paziente durante tutto l'esame, ma anche una estrema precisione dell'operatore nell'impostazione dei parametri geometrici al fine di centrare perfettamente l'asse del canale anale. L'utilizzo di sequenze T1 pesate nello studio dinamico ha reso, inoltre, indispensabile l'opacizzazione della vescica, della vagina e del retto, con conseguente aumento dei costi dell'esame, del disagio dei pazienti e del tempo complessivo dell'esame.*

## Conclusioni

*Lo studio defeco-RM risulta fattibile e di elevata qualità diagnostica con un magnete permanente da 0,25 T. Lo studio in posizione ortostatica risulta più accurato nella valutazione delle patologie del pavimento pelvico rispetto all'esame in decubito supino, talvolta inficiato dalla difficoltà a completare la fase evacuatoria. Il sistema di misurazione HMO nella valutazione delle disfunzioni del pavimento pelvico appare, a nostro parere, il metodo più affidabile perché, valutando separatamente due entità patologiche distinte e spesso coesistenti (lassità del pavimento e prolasso degli organi), consente un più corretto inquadramento clinico e fornisce quindi informazioni indispensabili per la scelta della migliore strategia terapeutica.*

*Questo studio preliminare, eseguito fondamentalmente per la messa a punto della migliore tecnica di imaging necessita di casistiche più ampie per valutare il reale impatto clinico della metodica. Sicuramente i continui miglioramenti tecnologici soprattutto delle sequenze dinamiche T2, dedicate a questo tipo di studio, potranno migliorare la qualità diagnostica delle immagini, riducendo i tempi di esame.*

8. DeLancey JO (2005) The hidden epidemic of pelvic floor dysfunction: achievable goals for improved prevention and treatment. *Am J Obstet Gynecol* 192:1488–1495
9. Terra MP, Stoker J (2006) The current role of imaging techniques in faecal incontinence. *Eur Radiol* 16:1727–1736
10. Boyadzhyan L, Raman SS (2008) Role of static and dynamic MR Imaging in surgical pelvic floor disfunction. *Radiographics* 28:949–967
11. Pannu HK, Kaufman HS (2000) Dynamic MR imaging of pelvic organ prolapse: spectrum of abnormalities. *Radiographics* 20:1567–1582
12. Broekhuis SR, Kluivers KB (2009) Dynamic magnetic resonance imaging: reliability of anatomical landmarks and reference lines used to assess pelvic organ prolapse. *Int Urogynecol J Pelvic Floor Dysfunct* 20:141–148
13. Mortelet KJ, Fairhurst J (2007) Dynamic MR defecography of the posterior compartment: Indications, techniques and MRI features. *Eur J Radiol* 61:462–472
14. Schoenenberger AW, Debatin JF (1998) Dynamic MR defecography with a superconducting, open-configuration MR system. *Radiology* 206:641–646
15. Fielding JR (2002) Practical MR Imaging of female pelvic floor weakness. *Radiographics* 22:295–304
16. Bertschinger KM, Hetzer FH (2002) Dynamic MR imaging of pelvic floor performed with patient sitting in an open-magnet unit versus with patient supine in a closed-magnet unit. *Radiology* 223:501–508