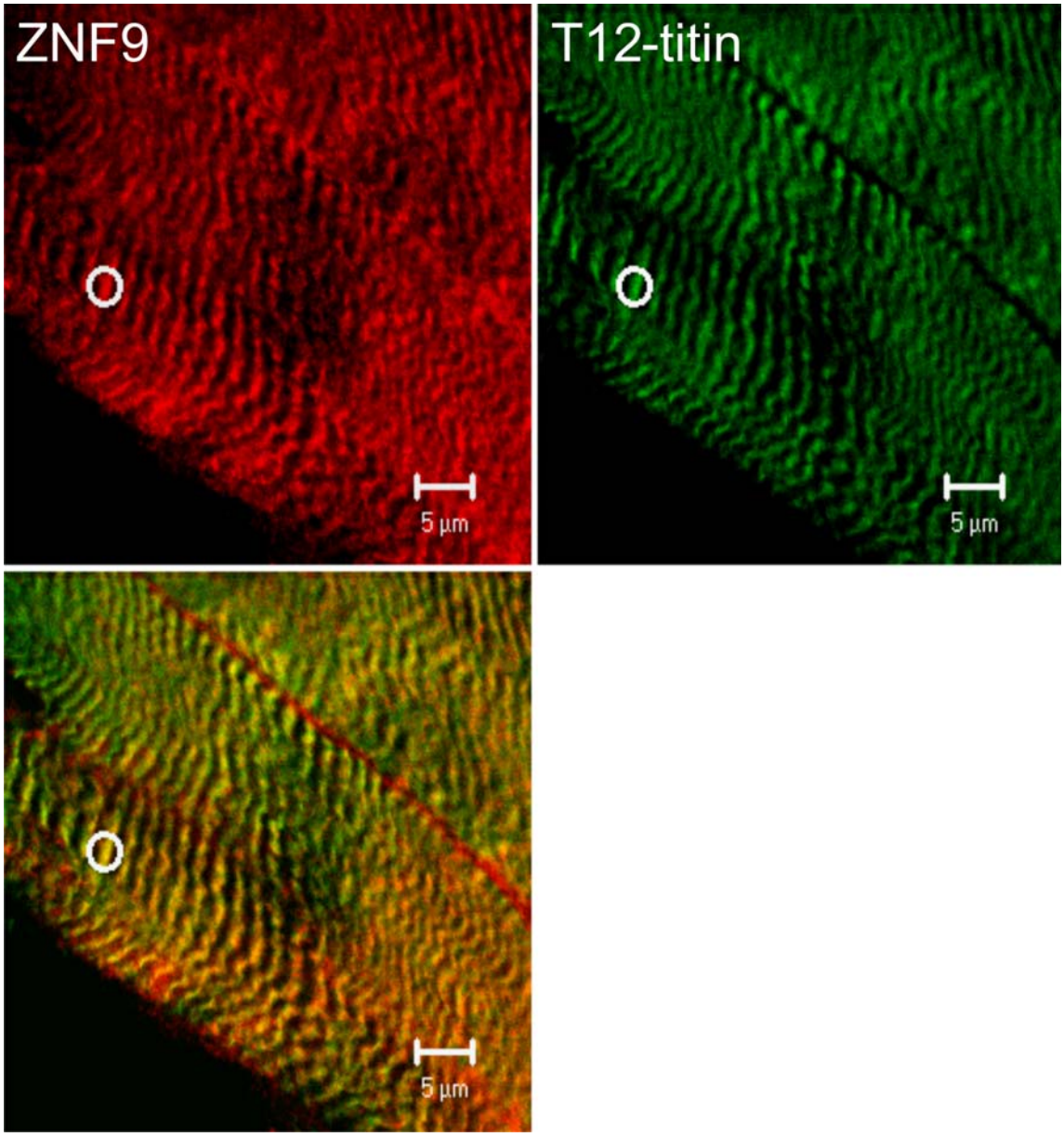

Figura 7. Doppia immunofluorescenza con anticorpo K20 ed anticorpo anti-T12 su sezioni longitudinali di muscolo scheletrico di ratto: dopo sovrapposizione computerizzata delle immagini per i due antigeni, si osserva una decisa colocalizzazione di ZNF9 e T12, epitopo della titina localizzato nella banda I.

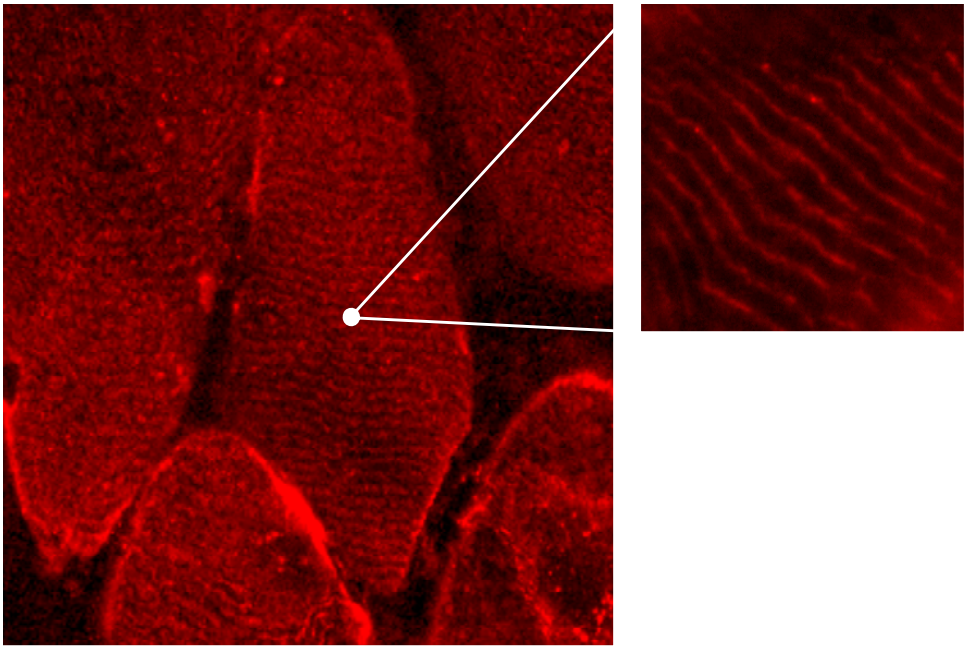

Figura 8. Immunofluorescenza con anticorpo K20 su sezioni di muscolo umano di paziente con DM2: la localizzazione miofibrillare di ZNF9 nei pazienti risulta perfettamente comparabile con quella osservata nel muscolo umano normale e nel muscolo scheletrico di ratto, come si può ben apprezzare anche nel riquadro (ingrandimento di un'altra sezione dello stesso campione muscolare).

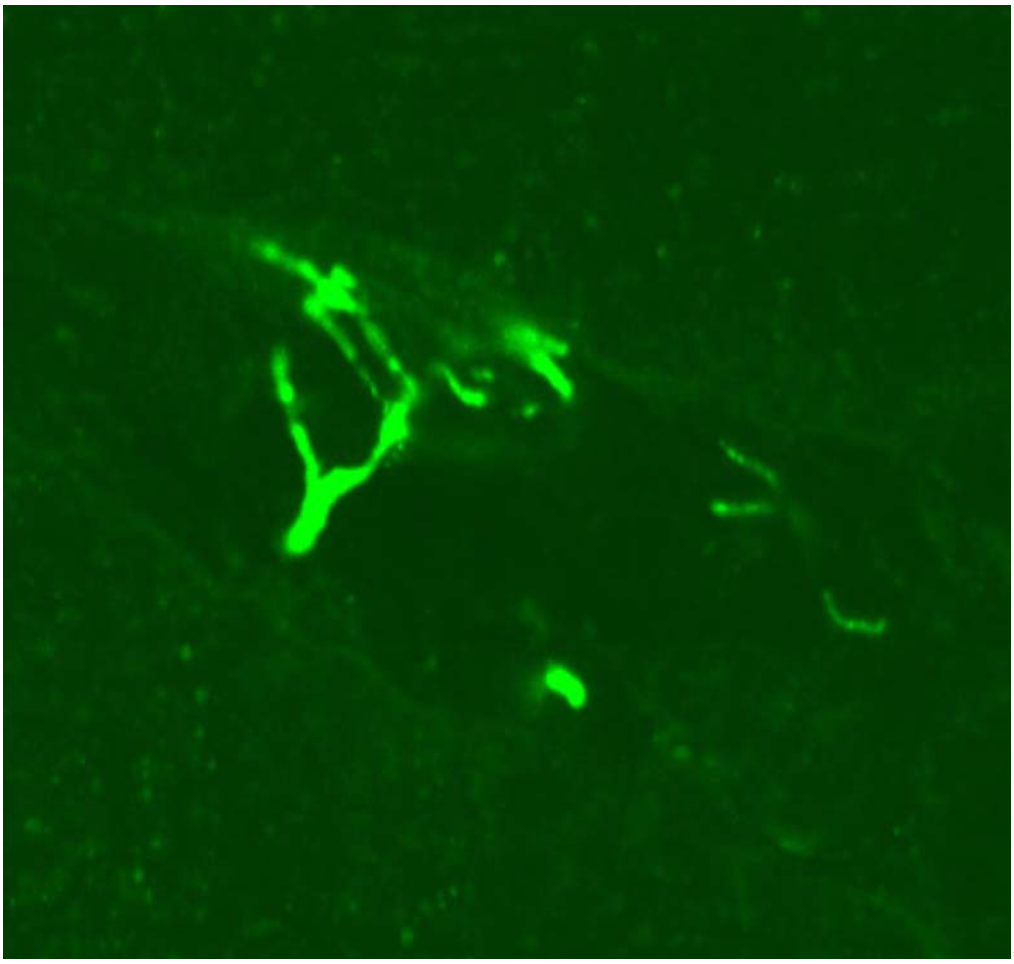

Figura 9. Immunofluorescenza con anticorpo K20 in sezioni di muscolo scheletrico di ratto: si può apprezzare la intensa positività delle giunzioni neuromuscolari.